

# Reconstrução cirúrgica das lesões ligamentares agudas do cotovelo\*

OSVANDRÉ LECH<sup>1</sup>, TATIANA PITÁGORAS<sup>2</sup>, JAIME BARBOSA<sup>3</sup>, ANTÔNIO SEVERO<sup>1</sup>

## RESUMO

Os autores apresentam a experiência inicial no tratamento de sete lesões ligamentares agudas de cotovelo tratadas cirurgicamente através da reconstrução dos ligamentos colaterais e cápsula articular anterior, entre novembro de 95 e maio de 98. Três pacientes são masculinos e quatro femininos, com idades variando entre 20 e 48 anos. Quatro pacientes tiveram a lesão durante a prática de esportes. O seguimento médio é de 18 meses. Todos os pacientes apresentavam óbvia instabilidade ligamentar em valgo ou varo, após luxação traumática associada ou não a outras lesões do cotovelo. Devido à estabilidade obtida pela reparação cirúrgica, os pacientes iniciaram mobilidade ativa precoce, evitando as complicações mais frequentes: rigidez, dor e calcificação heterotópica. A mobilidade final foi considerada funcional e todos os pacientes retornaram ao mesmo nível de atividade profissional e continuaram a praticar esportes. O diagnóstico de lesão ligamentar aguda de cotovelo deve ser lembrado com mais frequência no atendimento das luxações e fraturas-luxações do cotovelo e o tratamento cirúrgico é uma opção a mais no *armamentarium* ortopédico.

## SUMMARY

### *Surgical reconstruction of acute ligament injuries of the elbow*

*The authors present their initial experience in the treatment of seven acute ligament injuries of the elbow treated surgically by reconstruction of the collateral ligaments and anterior articular capsule. The surgeries were performed*

*between November 1995 and May 1998. Three patients were male and four female, ages ranging from 20 to 48 years. Four patients had their injuries during sports activities. Mean follow-up was 18 months. All patients presented obvious instability either in valgus or varus, following a traumatic episode of elbow dislocation, frequently associated to other injuries about the elbow. Due to the stability achieved by surgical repair, all patients started active range of motion sooner, which avoided the frequent complications for such injuries: stiffness, pain, and heterotopic calcification. The final range of motion was considered functional and all patients returned to the same professional level and resumed their sports activities. Diagnosis of acute ligament injury should come to mind more often when treating dislocations and fracture-dislocations of the elbow, as surgical treatment is a further option in the orthopedic armamentarium.*

## INTRODUÇÃO

A prática ortopédica consagra alguns tratamentos que, de tempos em tempos, necessitam de revisão crítica. Assim aconteceu com os tendões flexores da mão, lesões ligamentares do joelho e fraturas do antebraço ou tornozelo. As lesões ligamentares do cotovelo, associadas ou não a fraturas e arrancamentos capsulares, são traumatismos frequentes nas luxações traumáticas ocorridas nos esportes ou acidentes devido a queda ao solo. A prática traumatológica estabelecida geralmente não passa de redução incruenta (na maioria das vezes no próprio local do acidente) seguida de avaliação radiológica e imobilização gessada por 3-4 semanas. O exame físico é negligenciado na maioria das vezes, seja pela dor aguda que o paciente refere, seja pelo despreparo profissional. Neste momento se perde uma excelente oportunidade de proporcionar ao paciente um tratamento atualizado, objetivando a reparação anatômica da lesão.

Os esportes que envolvem arremesso (*baseball* e *foot-ball*, populares nos EUA) não são ainda hoje populares no nosso país. No entanto, o aumento da prática esportiva envolvendo

\* Trab. realiz. no Serv. de Cirurgia da Mão e do Membro Superior do Instituto de Ortopedia e Traumatologia de Passo Fundo Ltda.

1. Médico Instrutor.

2. Médica Residente em Cirurgia da Mão e Membro Superior.

3. Médico Residente.

Endereço para correspondência: Osvandré Lech, Rua Independência, 889 – 99010-041 – Passo Fundo, RS. lech@ginet.com.br / lech@annex.com.br

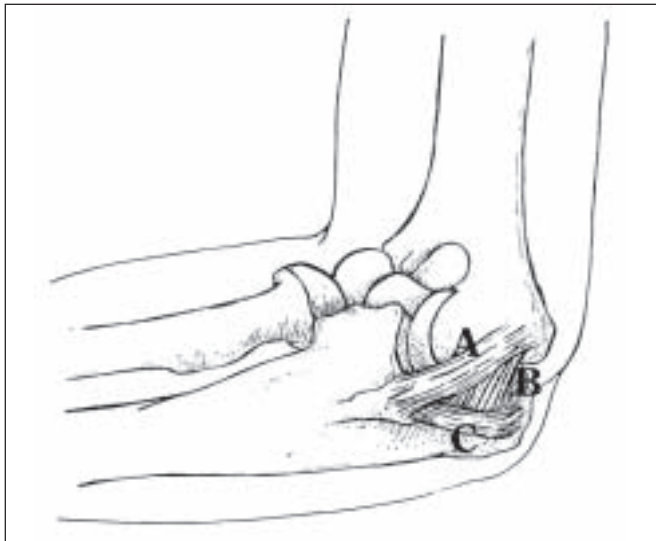


Fig. 1 – Complexo ligamentar colateral medial: A) banda anterior; B) banda posterior; C) banda transversal.

os membros superiores ocorreu no Brasil a partir do início da década de 80, especialmente através da popularização do tênis e natação. Além disso, as quedas ao solo, tão frequentes na prática de muitos esportes e nos acidentes cotidianos, contribuíram para proporcionar um aumento da frequência das lesões ligamentares do cotovelo nos serviços especializados. Não se observaram, no mesmo período, publicações nacionais que tratassem da reconstrução ligamentar do cotovelo, seja aguda ou crônica. Este artigo é a primeira publicação nacional sobre o tema.

Os objetivos deste trabalho consistem em apresentar a experiência do IOT-Passo Fundo, RS, no tratamento cirúrgico de sete lesões ligamentares agudas do cotovelo e popularizar a técnica de reconstrução cirúrgica direta, da mesma forma como é universalmente aceita a reparação imediata dos tendões flexores/extensores da mão e cada vez mais admitida a reparação imediata dos ligamentos do joelho e do *labrum* glenóideo do ombro.

## ANATOMIA APLICADA

No epicôndilo medial, localizado próximo à tróclea, inserem-se o complexo ligamentar medial e a musculatura flexora-pronadora. No epicôndilo lateral, localizado junto ao *capitellum*, inserem-se o complexo ligamentar colateral lateral e a origem comum da musculatura extensora/supinadora. Quando o cotovelo está totalmente estendido, o eixo entre o úmero e o cúbito (*carrying angle*) possui normalmente cerca de 12-15° de valgo. A superfície articular do cotovelo

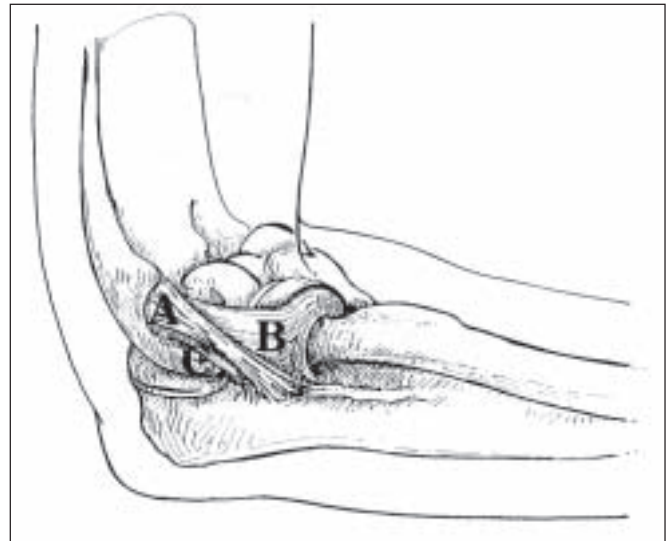


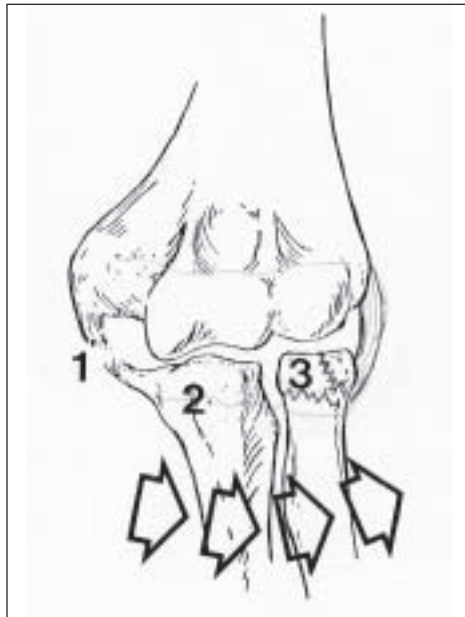
Fig. 2 – Complexo ligamentar colateral lateral: A) ligamento colateral radial; B) ligamento anular; C) ligamento lateral colateral ulnar.

é coberta por uma cápsula fina e translúcida que não possui nenhum papel na estabilidade. Ela está relaxada na flexão, mas tensa na extensão. Ambos os complexos ligamentares são formados pelo engrossamento da cápsula articular<sup>(1,4,5,7,8)</sup>.

O complexo ligamentar colateral medial se origina da superfície ântero-inferior do epicôndilo medial e possui cerca de 2-3cm de comprimento. Constitui-se de três partes distintas: a) banda anterior, que se insere ao longo da borda medial do processo coronóide e está tensa quando o cotovelo está em extensão; b) banda posterior, que se insere ao longo da porção medial da incisura semilunar e está tensa quando o cotovelo está em flexão; c) banda transversal, que une as porções anterior e posterior (fig. 1). Do ponto de vista funcional, a banda anterior é mais importante que a posterior, já que desempenha papel fundamental na estabilidade, impedindo o desvio em valgo. Com o cotovelo em extensão completa, a estabilidade medial ocorre através dos ligamentos colaterais mediais, cápsula anterior e anatomia óssea, que encaixa o olécrano na fossa olecraniana; já em flexão de 90°, o ligamento colateral é responsável pela maior parte da estabilidade do cotovelo. Segundo Jobe & Attrache<sup>(1)</sup>, a banda anterior do ligamento colateral medial é a estrutura mais importante que evita a lesão de *stress* em valgo.

O complexo ligamentar lateral é uma estrutura menos importante do ponto de vista anatômico e funcional (fig. 2). Ele se origina na porção inferior ao eixo de rotação da articulação e se compõe de três estruturas diferentes: a) ligamento colateral radial, que se origina do epicôndilo lateral e

**Fig. 3** – Situação típica de associação de lesões do cotovelo: uma força intensa em valgo (setas maiores) determina que a lesão se inicie pela banda anterior do complexo ligamentar colateral medial (1), continue pela cápsula articular anterior (2), podendo envolver a cabeça ou colo do rádio (3).



se insere no ligamento anular; b) ligamento anular, que se origina da protuberância sigmóide menor e engloba a cabeça do rádio, mantendo-a em contato com o cúbito; c) ligamento lateral colateral ulnar, que se origina no epicôndilo lateral e

se insere no cúbito, junto à crista do supinador; esta estrutura é uma estabilizadora lateral do cotovelo e se mantém tensa em flexão e em extensão<sup>(9)</sup>.

A lesão do ligamento colateral medial do cotovelo é a mais freqüente e ocorre quando as forças em valgo excedem a rigidez do ligamento (fig. 3). Dependendo da intensidade da lesão, outras estruturas podem ser lesadas no cotovelo, como a cápsula anterior e a cabeça do rádio. Este mecanismo rotatório de lesão, popularizado por O'Driscoll *et al.*<sup>(6)</sup>, explica por que as lesões do cotovelo são raramente únicas. Este mesmo conceito é conhecido entre os especialistas de joelho.

**MATERIAL E MÉTODOS**

Avaliamos retrospectivamente todas as cirurgias de reconstrução ligamentar do cotovelo realizadas no período de dezembro de 1995 e maio de 1998 no Instituto de Ortopedia e Traumatologia de Passo Fundo (IOT) – RS.

A revisão dos prontuários incluiu as seguintes variáveis: sexo, idade, lado acometido, profissão, mecanismo de trauma, lesões associadas, data da cirurgia, seguimento pós-operatório (em meses), arco de mobilidade obtido (ADM) no final da reabilitação e complicações (quadro 1).

**QUADRO 1**

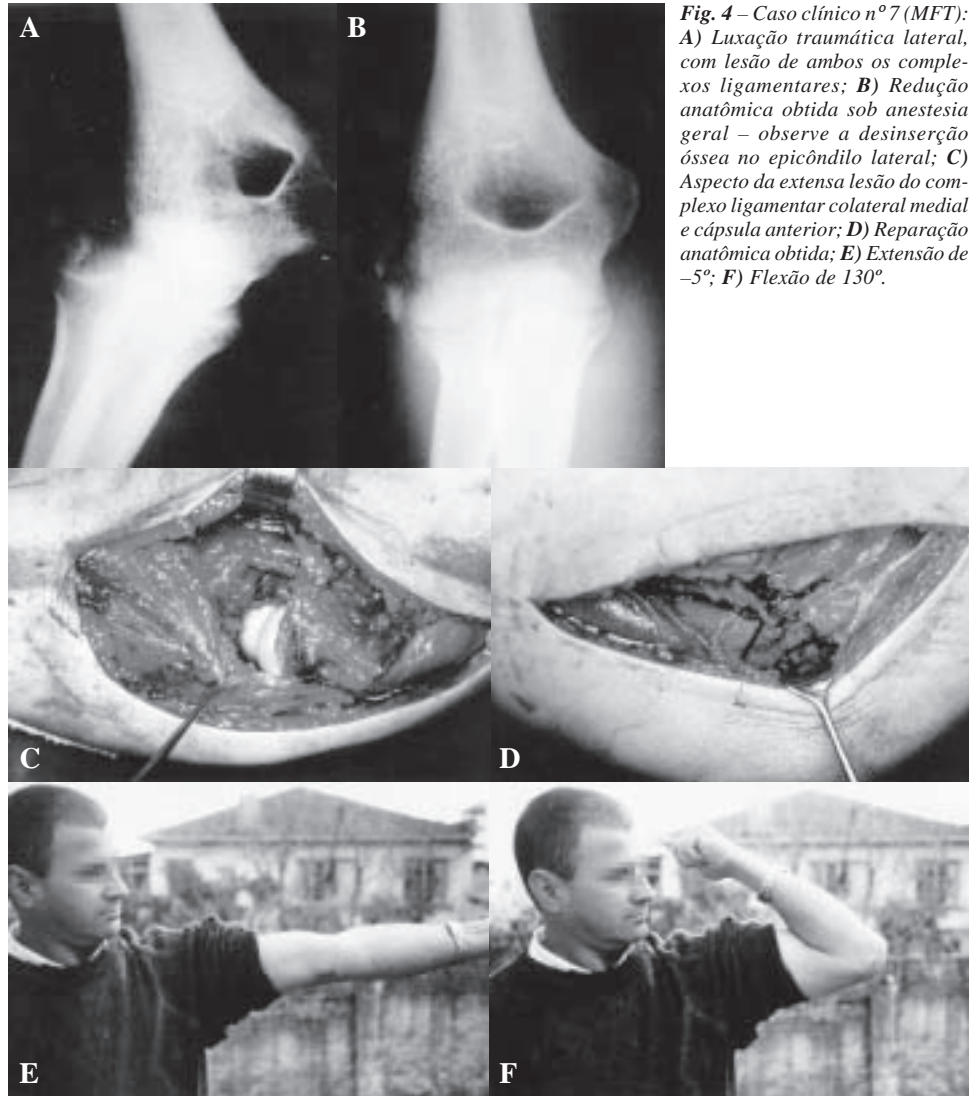Nº	Paciente	Sexo	Idade	Lado	Profissão	Mec. trauma	Lesão assoc.	Data da cirurgia	Seguim. (meses)	ADM em graus	Compl.
1	Z.F.J.	Fem.	48	Dir.	Comércio	Queda	Fratura cotov. + fratura rádio	13.06.96	29	20-130	Leve hipostesia 5º dedo
2	S.T.B.	Fem.	28	Dir.	Do lar	Prática de esporte	Luxação cotovelo	23.05.98	6	10-115	—
3	N.R.C.	Fem.	47	Dir.	Do lar	Queda	Fratura colo rádio	17.04.98	7	35-120	—
4	V.E.V.	Fem.	23	Esq.	Estudante	Prática de esporte	Fratura cabeça rádio	15.11.95	37	10-140	—
5	N.N.S.	Masc.	36	Esq.	Militar	Prática de esporte	Luxação cotovelo	28.12.95	36	0-135	—
6	A.J.R.	Masc.	40	Esq.	Op. máq.	Queda	Arr. epicônd. medial	14.05.98	6	7-120	—
7	M.F.T.	Masc.	20	Dir.	Estudante	Prática de esporte	Lesão colater. lateral	17.05.98	6	5-130	—

Quatro pacientes (57,14%) eram do sexo feminino e três (42,85%), do masculino. O lado direito foi acometido quatro vezes e o esquerdo, três. A idade média dos pacientes foi de 34 anos (20-48 anos). Em quatro situações a lesão ocorreu durante a prática de esportes; nas três situações restantes, houve queda ao solo. **Todos os pacientes (100%) com lesão do ligamento colateral medial apresentaram uma outra lesão associada no cotovelo.**

A reconstrução cirúrgica foi indicada naqueles pacientes em que havia sinais e sintomas de estabilidade. O exame clínico consistiu da observação de equimose, especialmente na face medial do cotovelo, bocejo medial no *stress* em valgo com o cotovelo fletido em 30°. O teste de *pivot-shift* era realizado de rotina, mas dificilmente era conseguido um dado objetivo sobre a patologia, já que a dor motivada por lesões agudas associadas impedia que o paciente permitisse uma boa avaliação. Se o exame físico permitia dúvidas, uma avaliação radiológica forçando o cotovelo em valgo, quando fletido em 30-40°, era realizada e comparada ao lado não-envolvido.

**Técnica cirúrgica**

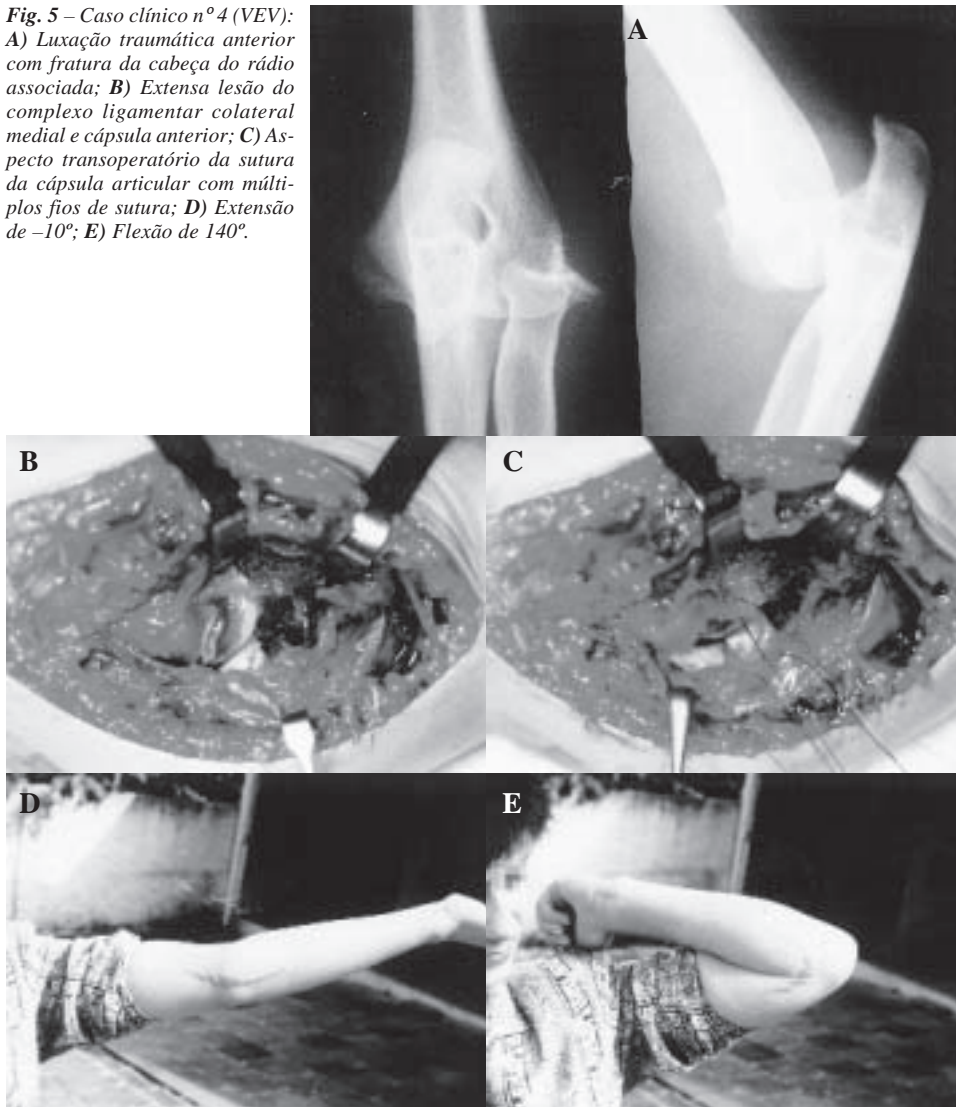
O procedimento é realizado sob bloqueio anestésico seguido de anestesia geral, quando necessária; o uso de garrote pneumático e mesa de cirurgia de mão é rotina. O paciente é acomodado em posição supina com o braço abduzido. A incisão cirúrgica curvilínea tem de 8-12cm e é centrada no epicôndilo medial<sup>(1,4)</sup>. A exposição da massa muscular flexo-pronadora, o *septum* intermuscular do braço e o nervo cutâneo antebraquiomedial são identificados. A massa muscular flexo-pronadora é então desinserida e tracionada lateralmente, permitindo acesso visual à cápsula articular anterior e à



**Fig. 4 – Caso clínico n°7 (MFT):** A) Luxação traumática lateral, com lesão de ambos os complexos ligamentares; B) Redução anatômica obtida sob anestesia geral – observe a desinserção óssea no epicôndilo lateral; C) Aspecto da extensa lesão do complexo ligamentar colateral medial e cápsula anterior; D) Reparação anatômica obtida; E) Extensão de -5°; F) Flexão de 130°.

banda anterior do ligamento colateral medial. Estas duas estruturas estão geralmente lesadas, o que facilita a identificação da lesão e avaliação da sua extensão. O nervo ulnar costuma permanecer no túnel cubital protegido pela fásia; geralmente não é necessário individualizá-lo: basta reconhecer o seu sítio anatômico e protegê-lo. O movimento em valgo permitirá que a articulação seja inspecionada. Nas lesões agudas, geralmente ocorre desinserção da banda anterior do ligamento colateral medial do epicôndilo medial; em situações menos comuns, observa-se que a ruptura ocorre no meio do ligamento. Não observamos nenhuma desinserção distal deste ligamento. A reparação cirúrgica é realizada de duas maneiras: a) através da sutura direta das extremidades rompidas; b) através da reinserção do ligamento junto ao epicôn-

**Fig. 5** – Caso clínico n° 4 (VEV): **A)** Luxação traumática anterior com fratura da cabeça do rádio associada; **B)** Extensa lesão do complexo ligamentar colateral medial e cápsula anterior; **C)** Aspecto transoperatório da sutura da cápsula articular com múltiplos fios de sutura; **D)** Extensão de  $-10^\circ$ ; **E)** Flexão de  $140^\circ$ .



dilo medial com auxílio de âncoras ou realizando um túnel ósseo com o auxílio de uma broca 3.2. O fio utilizado é o *Vycril*® 1-0. Dois ou três pontos unem o ligamento desinserido ao osso (fig. 4). Em ocasiões em que a cápsula articular está desinserida, vários fios podem ser repassados simultaneamente, permitindo uma reinserção do ligamento e da cápsula (fig. 5). Após a reconstrução do compartimento medial, o complexo ligamentar poderá ser cuidadosamente testado através de manobra com *stress* em valgo. A comparação entre a gaveta pré e pós-operatória, sempre sob critério do cirurgião, determinará se a qualidade da reparação é adequada. A massa muscular flexopronadora é então reinserida com fios de *Vycril*® 2-0. Nas situações em que existem estruturas laterais lesadas, como nos casos 1, 4 e 7 da nossa série, uma

incisão lateral é realizada com o objetivo de reparar as lesões associadas.

Em apenas um caso da nossa série de reconstrução das lesões agudas não conseguimos uma reparação eficiente, já que o complexo ligamentar havia sido parcialmente reabsorvido. Frente a este problema, optamos pelo uso do palmar longo para reforço, utilizando a mesma técnica preconizada para a reconstrução das lesões crônicas<sup>(1,6,8)</sup>.

O garrote é liberado, completa hemostasia é realizada; dreno de sucção é instalado conforme critério do cirurgião. Imobilização com tala gessada mantendo o cotovelo em  $80-90^\circ$  é mantida por 7-10 dias, quando se inicia mobilidade passiva com reabilitador que conheça a patologia e seja informado dos objetivos da reabilitação.

## RESULTADOS

Os resultados iniciais obtidos com esta técnica são animadores, já que a mobilidade ativa se manteve entre  $13$  e  $122^\circ$ , ou seja, dentro de padrões funcionais. Não tivemos nenhum caso de rigidez,

dor pós-operatória intensa, distrofia simpático-reflexa, infecção ou calcificação heterotópica. O caso 1 apresentou neuropraxia transitória do nervo ulnar causado pela lesão traumática e evoluiu satisfatoriamente sem necessidade de microcirurgia. O quadro 1 sumariza os resultados.

## DISCUSSÃO

A história das reconstruções ligamentares das principais articulações sempre se prestou a opiniões divergentes<sup>(2)</sup>. No joelho, discutem-se técnicas, materiais e fundamentos diferentes; no tornozelo, elas são quase que invariavelmente tratadas de forma conservadora pelo ortopedista generalista; no punho, a discussão ainda não passou pelos conceitos filosóficos; no ombro, a reparação aguda das luxações traumáticas

glenoumerais ainda é conduzida de forma conservadora pela maioria dos especialistas do nosso país; no cotovelo, ainda existe o conceito de que a articulação é “óssea” e não de “partes moles”, ou seja, se o RX estiver normal, provavelmente é melhor tratar de forma conservadora. O rápido desenvolvimento da ortopedia brasileira em especialidades, como se tem observado desde o início dos anos 90, possibilitará maior quantidade de informações sobre o assunto, com ênfase na comparação entre o que fizemos aqui e além-mar. Isto será benéfico para todos.

Alguns autores<sup>(2,3,8)</sup> são taxativos ao afirmar que as lesões ligamentares agudas do cotovelo devem ser tratadas conservadoramente. Josefsson *et al.*, em 1984<sup>(3)</sup>, avaliaram radiologicamente 52 pacientes que tiveram luxação traumática do cotovelo. O seguimento médio foi de 24 anos. Eles concluíram que a metade dos pacientes não possuía qualquer sinal ou sintoma residual; cerca de 30% tinham leve diminuição de mobilidade, que foi associada a alterações degenerativas ou calcificações periarticulares. Não havia redução do espaço articular. Mesmo entre os pacientes que possuíam instabilidade crônica, poucos apresentavam queixas. Josefsson *et al.*<sup>(2)</sup>, novamente em 1987, avaliaram de forma randomizada 30 pacientes acima de 16 anos que sofreram luxação traumática do cotovelo sem lesão concomitante. Destes, 15 foram tratados de forma conservadora e 15 foram operados. Segundo avaliação dos autores, os dois grupos tiveram bons resultados com diferenças estatisticamente desprezíveis. Por outro lado, autores como Dürig e Tscherne, citados por Josefsson<sup>(2)</sup>, preferem o tratamento cirúrgico devido à rapidez do retorno ao trabalho e aos esportes.

A lesão ligamentar traumática aguda do cotovelo é uma entidade diferente da instabilidade rotatória pósterolateral do cotovelo descrita por Shawn O’Driscoll<sup>(6)</sup> e apresentada por ele próprio recentemente no Brasil; esta lesão é descrita como uma entidade crônica, que afeta a porção lateral do cotovelo, permitindo subluxação rotatória da articulação úmero-cubital e subluxação ou mesmo luxação secundária da articulação úmero-radial. Esta entidade nosológica específica possui exame físico específico (*lateral pivot-shift test*) e tem reconstrução cirúrgica através do palmar longo ou ligamento sintético.

Schwab *et al.*<sup>(9)</sup>, em elegante estudo biomecânico, definiram que o complexo ligamentar medial do cotovelo tinha duas porções funcionais bem definidas, a anterior e a posterior; a banda anterior é a mais importante na estabilidade articular, especialmente quando as forças em valgo tentam desestabilizar a articulação. Eles afirmam que as lesões liga-

mentares, acompanhadas ou não de fraturas do epicôndilo medial, devem ser anatomicamente reduzidas, já que uma consolidação fibrosa ou deslocada neste epicôndilo poderá resultar em afrouxamento ligamentar e predisposição à instabilidade.

Concordamos com a bibliografia no que se refere a luxações traumáticas do cotovelo sem qualquer lesão associada: o tratamento deve ser conservador, através de imobilização gessada e início da reabilitação o mais precoce possível. No entanto, **quando houver diagnóstico de lesão associada, como em 100% da nossa casuística, a preferência é por reparação cirúrgica.** Esta afirmação se baseia na experiência pessoal e é referendada na bibliografia moderna<sup>(5,7,8)</sup>. Estas conclusões também são baseadas nos resultados funcionais obtidos e na opinião de todos os pacientes ao afirmarem que gostariam de ser submetidos ao mesmo tipo de tratamento novamente.

## CONCLUSÕES

1. As lesões ligamentares do cotovelo são geralmente tratadas de forma conservadora no nosso meio, possibilitando rigidez e dor pós-tratamento.
2. O exame físico (*stress* em valgo com o cotovelo em 30-40° de flexão) é geralmente negligenciado.
3. A cirurgia permite que a reparação ocorra de forma anatômica.
4. A mobilidade passiva precoce realizada por reabilitador treinado possibilita que a mobilidade seja mantida em padrões funcionais.

## REFERÊNCIAS

1. Jobe, F.W. & Attrache, N.S.: “Treatment of ulnar collateral ligament injuries in athletes”, in Bernard Morrey (ed.): *The elbow – master techniques in orthopaedic surgery*, Raven Press, 1994. Cap. 9, p. 149.
2. Josefsson, P.O., Gentz, C.-F., Johnell, O. & Wendeborg, B.: Surgical versus non-surgical treatment of ligamentous injuries following dislocation of the elbow joint. *J Bone Joint Surg [Am]* 69: 605-608, 1987.
3. Josefsson, P.O., Johnell, O. & Gentz, C.-F.: Long-term sequelae of simple dislocation of the elbow. *J Bone Joint Surg [Am]* 66: 927-929, 1984.
4. Lech, O.: *Conferência (Dia da Especialidade – Trauma Esportivo)*, XXXI CBOT, Goiânia, 1998.
5. Motta Fº, G.: *Conferência*, XXXI CBOT, Goiânia, 1998.
6. Nestor, B.J., O’Driscoll, S.W. & Morrey, B.F.: Ligamentous reconstruction for posterolateral rotatory instability of the elbow. *J Bone Joint Surg [Am]* 74: 1235-1241, 1992.
7. Ravaglia, N.: *Conferência*, XXIX CBOT, Salvador, 1994.
8. Richards, R.R.: “Elbow anatomy, biomechanics, and instability”, in *Soft tissue reconstruction in the upper extremity*, Churchill Livingstone, 1995. Cap. 10, p. 137.
9. Schwab, G.H., Bennett, J.B., Woods, G.W. & Tullios, H.S.: Biomechanics of elbow instability: the role of the medial collateral ligament. *Clin Orthop* 148: 42-51, 1980.