# Luxação acromioclavicular grau III: tratamento pela técnica de Vukov

MARCOS RASSI FERNANDES[1], RUI JOSÉ FERNANDES[2], OSVANDRÉ LECH[3]

## RESUMO

**Os autores apresentam o tratamento cirúrgico da luxação acromioclavicular grau III com a técnica de Vukov, realizado em 23 pacientes entre o período de outubro de 1989 e outubro de 1994. O seguimento médio foi de 27 meses. Vinte e duas lesões eram agudas e uma, crônica. O lado direito foi acometido em 17 casos (72%) e 20 pacientes (87%) eram do sexo masculino. Os acidentes de trânsito foram responsáveis por 70% dos casos. Em 74% dos casos houve excelente evolução pós-operatória, com retorno ao mesmo nível de mobilidade e força muscular. Seis casos (26%) apresentaram complicações: infecção (dois casos), subluxação superior da clavícula (três casos) e capsulite adesiva (um caso). A técnica de Vukov é mais uma opção no amplo armamentário de técnicas cirúrgicas para o tratamento da luxação acromioclavicular. Ela deve ser valorizada pela simplicidade, baixo custo e rápido retorno ao trabalho.**

## *SUMMARY*

***Grade III acromioclavicular joint dislocation: treatment with Vukov technique***

*The authors present the Vukov technique for the treatment of Grade III acromioclavicular joint dislocation. The technique was used in 23 patients between October 1989 and October 1994. The mean follow-up period was of 27 months. 22 lesions were acute and only one was chronic. The right side was involved in 17 cases (72%); 20 patients (87%) were male. Car accident was responsible for 70% of the cases. There was 74% of excellent results, with return to the same level of mobility and strength. There were six complications (26%): infection (2 cases), superior subluxation of the clavicle (3 cases), and adhesive capsulitis (1 case). The Vukov technique is another option in the armamentarium for treatment of A-C joint dislocation. It should be emphasized its simplicity, low cost, and early return to work.*

## INTRODUÇÃO

A luxação acromioclavicular é um tema conhecido desde os tempos hipocráticos. Tão antiga também tem sido a controvérsia sobre os aspectos que envolvem seu tratamento [6,9]. Nenhuma outra articulação do corpo humano teve tantas descrições de tratamento conservadores ou cirúrgicos como a acromioclavicular[9,12].

A articulação acromioclavicular é do tipo diartrodial e compõe o conjunto de articulações da cintura escapular, juntamente com a esternoclavicular, glenumeral e escapulotorácica. A estabilidade desta articulação é composta por dois conjuntos de estruturas ligamentares: os *ligamentos acromioclaviculares*, compostos pelas porções anterior, posterior, inferior e superior; esta última possui relação direta com fibras dos músculos trapézio e deltóide, o que aumenta a estabilidade. Estes ligamentos circundam uma fina cápsula articular e um disco intra-articular, que é uma fibrocartilagem que costuma degenerar em torno da quarta década da vida, mesmo sem qualquer traumatismo; os *ligamentos coracoclaviculares* compõem uma estrutura muito firme e resistente, formada pelo ligamento coronóide, localizado no lado póstero-medial da base do processo coracóide, com inserção na superfície inferior e posterior da curva da clavícula, e pelo ligamento trapezóide, que está localizado anterior e lateral-

1. Méd. Resid. (R3), Hosp. Ortop. de Goiânia Geraldo Pedra.
2. Prof. Adjunto, Fac. Med. da Univ. Fed. de Goiás; Chefe da Residência Méd. do Hosp. Ortop. de Goiânia Geraldo Pedra.
3. Chefe da Residência Méd. do Inst. de Ortop. e Traumatol. de Passo Fundo, RS.

mente em relação ao coronóide, imediatamente atrás da inserção do músculo peitoral menor. Os ligamentos coracoclaviculares são considerados os mais importantes da articulação acromioclavicular e também os "ligamentos suspensórios principais" do membro superior[9]. A integridade destes dois conjuntos de ligamentos permitiria perfeita "sincronia escapuloclavicular", descrita por Codman[9]. Sua perda estrutural, por outro lado, permite que a cintura escapular inicie quadro de fadiga e impotência funcional.

Charles Rockwood descreveu de maneira irretocável a classificação da luxação acromioclavicular[9]; nela, a lesão do tipo III se caracteriza por apresentar ruptura dos ligamentos acromioclaviculares, deslocamento inferior da articulação acromioclavicular e da cintura escapular, ruptura dos ligamentos coracoclaviculares, espaço entre o processo coracóide e a clavícula de 25 a 100% maior que o lado não envolvido (a distância média normal é de 1,3cm).

O objetivo deste trabalho é descrever a experiência dos autores no tratamento cirúrgico da luxação acromioclavicular de grau III pela técnica descrita por Vladimir Vukov, de Belgrado, ex-Iuguslávia, em 1985[12].

## CASUÍSTICA E MÉTODOS

Vinte e três casos de luxação acromioclavicular grau III da classificação de Rockwood em 23 pacientes foram tratados pela técnica de Vukov entre o período de outubro de 1989 e outubro de 1994. Todos os pacientes foram reavaliados para este trabalho. Vinte pacientes (87%) eram do sexo masculino. O lado direito foi o mais acometido, com 17 casos (72%). A idade dos pacientes variou entre 17 e 54 anos (média de 27 anos). Quanto à etiologia, tivemos: acidente de trânsito (16 casos – 69,5%), lesão no esporte (4 casos – 17,3%) e queda da própria altura (3 casos – 13,0%).

O seguimento pós-operatório mínimo foi de 12 meses e o máximo de 66 meses (média de 27 meses). Com relação ao tempo de evolução do traumatismo, 22 casos eram agudos e um caso era crônico (com três meses de evolução).

## TÉCNICA CIRÚRGICA

A incisão cirúrgica é levemente curvelínea, indo da porção posterior da articulação acromioclavicular ao processo coracóide (fig. 1). A articulação acromioclavicular e a clavícula distal são expostos através de dissecção subperióstica. Obtém-se então duas bordas musculares livres, a do trapézio e a do deltóide, que são reparados com múltiplos fios de linho ou algodão para permitir delicadas trações (fig. 2). A porção distal da clavícula é ressecada em torno de 0,4 - 0,6mm e sua borda livre regularizada. A seguir, são realizados seis furos na clavícula distal, sendo três anteriores e três posteriores, com distância média de 1,0cm entre cada um deles.

Utiliza-se broca de perfuração 2,5 para a realização dos furos. O deltóide anterior é delicadamente dissecado, para expor todo o ligamento coracoacromial, entre a origem no processo coracóide e a inserção no acrômio (fig. 3).

Seis fios de *Ethibond* 5-0 são utilizados para a reparação da lesão. A reconstrução se dá em três passos distintos (fig. 4): 1º) três fios são passados pelos três orifícios anteriores e suturados ao ligamento coracoacromial, após redução adequada da luxação superior da clavícula; 2º) três fios são passados pelos orifícios posteriores e suturados ao trapézio com o objetivo de reforçar a fixação; 3º) o deltóide anterior é reinserido firmemente junto ao trapézio.

A técnica de fixação da clavícula ao ligamento coracoacromial (1º passo) pode ser também modificada através da passagem do fio de *Ethibond* pelos dois orifícios (anterior e posterior, em forma de "U invertido", permitindo melhor fixação. Nesta modificação, a clavícula é igualmente fixada por três fios ao ligamento coracoacromial.

O tempo médio de permanência no hospital ou clínica foi de 24h. Em alguns casos, os pacientes eram operados à tarde e recebiam alta na manhã seguinte, sendo considerados casos ambulatoriais, por permanecerem apenas na sala de recuperação.

O paciente usa apenas uma tipóia, que lhe é fornecida. Nenhuma imobilização gessada ou tipo Velpeau é necessária neste procedimento. Inicia-se mobilidade passiva do ombro em torno do 3º dia pós-operatório.

## RESULTADOS

À avaliação dos resultados pós-operatórios dos 23 pacientes operados, observamos seis complicações (26% dos casos), assim distribuídos: dois casos de infecções superficiais no pós-operatório imediato, ambos tratados com desbridamento ambulatorial e antibioticoterapia sistêmica por dez dias (em nenhum deles houve infecção prolongada ou osteomielite); três casos de subluxação superior da clavícula, que foram observados em revisões radiológicas tardias; estas subluxações são em torno de 50% da altura da articulação acromioclavicular e não comprometem nem a estética nem a função dos pacientes; finalmente, observamos um caso de dor e rigidez prolongada no período pós-operatório; este quadro foi considerado ombro congelado e tratado como tal.

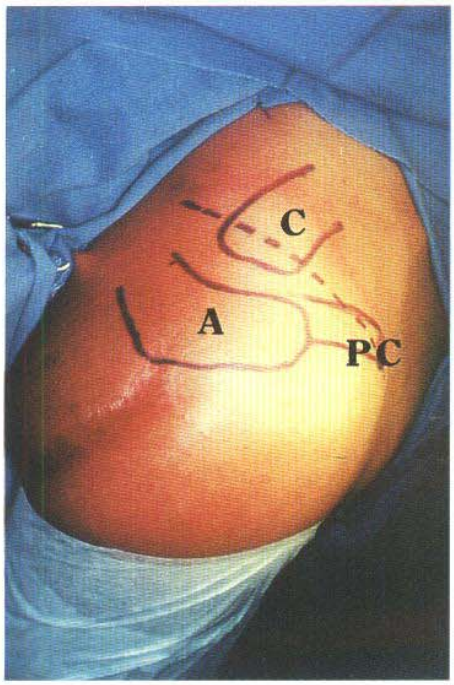


*Fig. 1*
*A incisão cutânea é levemente curvelínea, indo da porção posterior da articulação A-C ao processo coracóide.*
***A)** acrômio;*
***C)** clavícula;*
***PC)** processo coracóide.*

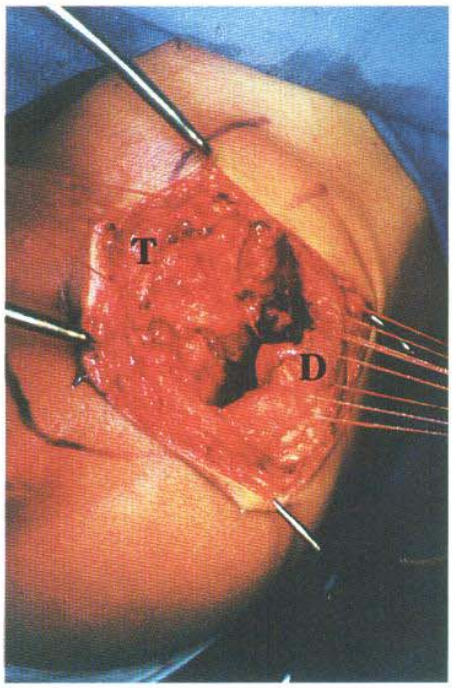


*Fig. 2*
*Delicada dissecção subperióstica na clavícula distal permite a obtenção de duas bordas musculares livres, que são reparadas por múltiplos fios de linho ou algodão, permitindo tração sem lesão.*
***T)** trapézio;*
***D)** deltóide.*

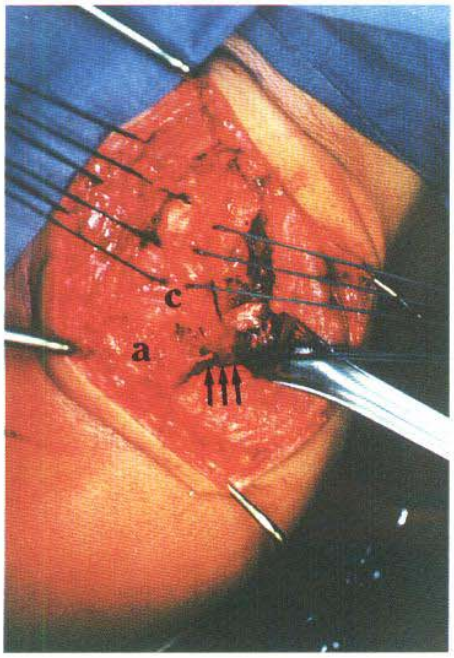


*Fig. 3*
*A clavícula distal é ressecada, seis furos são realizados na clavícula distal (três anteriores e três posteriores) e todo o ligamento coracoacromial é exposto desde sua origem até a inserção (setas).*
***C)** clavícula;*
***A)** acrômio.*

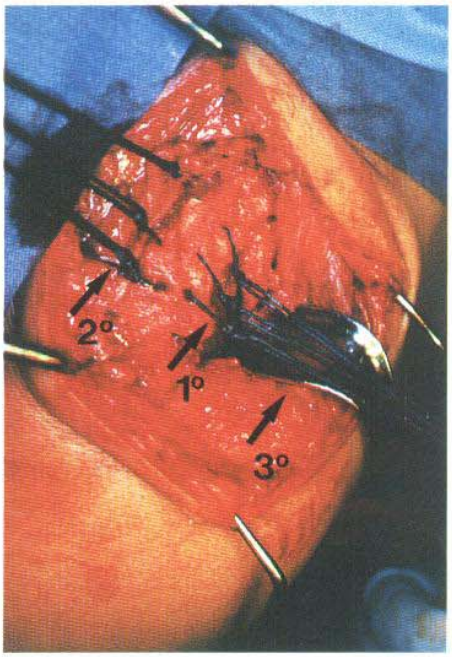


*Fig. 4*
*A reparação da lesão em três passos: 1º) perfeita redução da clavícula e amarria dos três fios anteriores ao ligamento coracoacromial; 2º) amarria dos três fios posteriores ao trapézio; 3º) reinserção do deltóide anterior ao trapézio.*

Quinze pacientes (74% dos casos) evoluíram satisfatoriamente. Não houve qualquer intercorrência pós-operatória; eles obtiveram mobilidade articular e força muscular idênticas ao lado contralateral e retornaram à atividade prévia em torno de 35-40 dias de pós-operatório (fig. 5).

## DISCUSSÃO

Uma discussão mais acirrada em ortopedia se localiza no tratamento das luxações acromioclaviculares. É lesão importante ou é dada a ela maior importância do que realmente

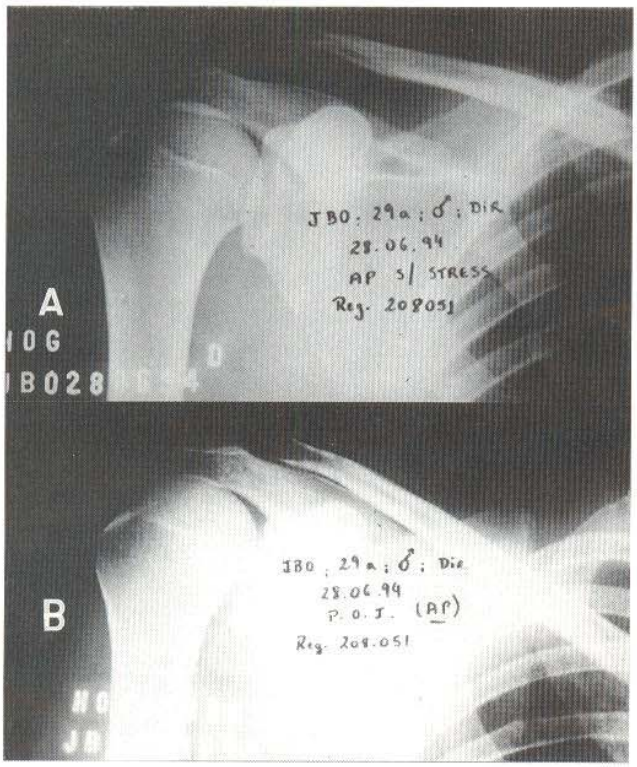


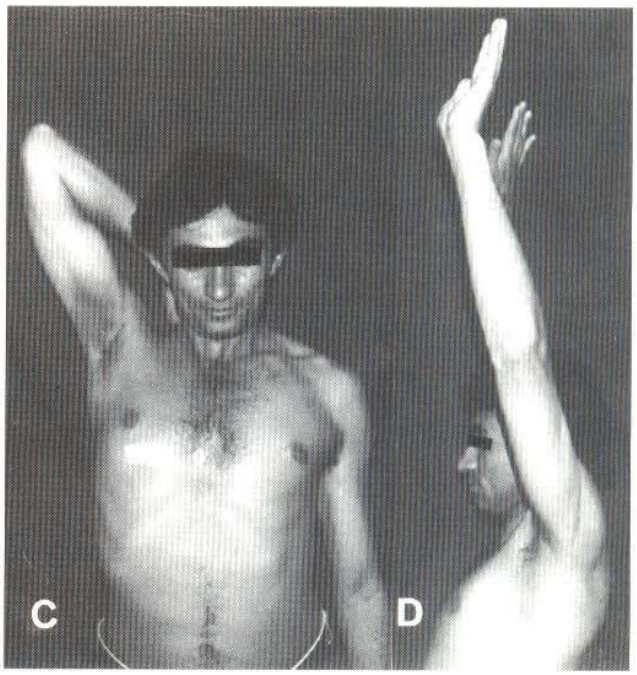


*Fig. 5 – A) Típica luxação acromioclavicular grau III; B) aspecto radiológico do pós-operatório; C) elevação obtida no 20º DPO; D) não há qualquer perda de mobilidade com relação ao lado contralateral.*

mereceria? O tratamento deve ser conservador ou cirúrgico? Qual a importância de classificá-la? Isso auxiliaria na indicação de tratamento e prognóstico? Estas perguntas não têm respostas simples e objetivas, pois os autores mantêm pontos de vistas muito diferentes.

A luxação acromioclavicular é conhecida desde o início da história da medicina, já que seu diagnóstico clínico é fácil. Atualmente, ela assumiu importância, já que os indivíduos não aceitam as limitações estéticas ou funcionais que dela decorrem.

A luxação acromioclavicular de grau III da classificação de Rockwood é a que apresenta maior discussão com relação ao tipo de tratamento a seguir. No início da década de 80, ela tinha indicação cirúrgica formal. No final da década de 80, iniciou-se amplo debate sobre a eficácia da cirurgia, já que atletas profissionais de elite, que se negaram a realizar tratamento cirúrgico, tiveram excelente evolução clínica. Nos anos 90, o enfoque está sendo dado ao tipo de atividade do paciente, em que o tratamento cirúrgico é indicado para aqueles que realizam atividades físicas mais intensas e o tratamento conservador, para os pacientes sedentários. O atleta de elite continua a merecer atenção especial e opção de tratamento conforme as conveniências.

Na bibliografia brasileira, constam sete publicações sobre o tema. Uma na década de 70[4], uma na década de 80[9] e cinco nos anos de 1992 e 1993[1,5,7,8,10]. Isso atesta o grande interesse no estudo das patologias do ombro verificada no Brasil desde a fundação do CO-SBOT em 1988.

Estes trabalhos podem ser reunidos em quatro grupos: 1º) tratamento conservador, com ênfase na tipóia de Kenny-Howard, por Sternick & col.[10]; 2º) reparação da articulação acromioclavicular através dos métodos de artrodeses, utilizando a técnica do tirante, por Teixeira & col.[11], ou utilizando grampo de Blount e fio de Steinmann, por Pinheiro[8]; 3º) transferência dinâmica, através da modificação da técnica de Weaver-Dunn (rotação do ligamento coracoacromial e fixação temporária da clavícula ao processo coracóide), por Carrera & Pereira[1], ou a técnica de Dewar-Barrington (transferência do tendão conjunto e processo coracóide para a clavícula), preconizada por Grossi & col.[4]; 4º) reconstrução da estabilidade coracoclavicular, através da utilização de fio *Ethibond*, por Guiotti & Borges[5], ou ligamento sintético, por Nascimento & col.[7].

A técnica de Vukov preconiza a associação de dois procedimentos: a ressecção distal da clavícula e a suspensão dinâmica da clavícula ao ligamento coracoacromial. Um dos as-

pectos mais importantes que devem ser observados para o sucesso deste procedimento foi mencionado recentemente por Arnaldo Amado Ferreira Neto[3]: a dissecção do espaço entre os músculos deltóide e trapézio deve ser feita de maneira subperiostal, impedindo lesão ao conjunto muscular e assegurando condições ideais para a firme reinserção. Este método vem sendo utilizado em vários centros de cirurgia do ombro no Brasil, devido à sua simplicidade de técnica, mínima alteração da anatomia normal, dispensando imobilização pós-operatória e permitindo rápido início de reabilitação. Deve-se também considerar o custo do procedimento, que é muito baixo, já que não é utilizado material de implante.

O índice de maus resultados de 26% (seis casos) não deve ser interpretado como contra-indicação ao uso da técnica, já que nos dois casos de infecção pós-operatória não houve qualquer dano funcional residual.

Nos três casos em que se observou subluxação superior da clavícula, nos controles radiológicos tardios, não ocorreu igualmente dano funcional. Um caso evoluiu para capsulite adesiva, tendo longo período de reabilitação; neste caso, deve ser levado em consideração que o ombro recebeu trauma direto, determinando luxação de A-C e provável tendinite traumática, que evoluiu para capsulite.

Até o momento, nenhum paciente apresentou queixas compatíveis com síndrome do impacto ou tendinite da cabeça longa do bíceps no pós-operatório. Com isso, especula-se que o manuseio do ligamento coracoacromial, que funciona como banda de tensão do arco acromial sobre as estruturas moles inferiores (manguito rotador, cabeça longa do bíceps e busca subacromial), não traga nenhum dano à sua função.

## REFERÊNCIAS


1. Carrera, E.F. & Pereira, E.S.: Tratamento cirúrgico da luxação acromioclavicular pela transferência do ligamento coracoacromial. *Rev Bras Ortop* 27: 671-674, 1992.
2. Fernandes, M.R. & Fernandes, R.J.: *Tratamento cirúrgico da luxação acromioclavicular pela técnica de Vukov*. 29º Congresso Brasileiro de Ortopedia e Traumatologia, Salvador, BA, 1994.
3. Ferreira Neto, A.A.: Comunicação pessoal, 1995.
4. Grossi, C.A., Pardini Jr., A.G. & Chaves, R.L.: Tratamento cirúrgico da luxação acromioclavicular. *Rev Bras Ortop* 9: 165-173, 1974.
5. Guiotti Fº, J. & Borges, C.A.: Luxação acromioclavicular tipo III: tratamento cirúrgico. *Rev Bras Ortop* 27: 645-647, 1992.
6. Lech, O.: *Fundamentos em cirurgia do ombro*, São Paulo, Harbra, 1995. p. 58-59.
7. Nascimento, N.S., Carneiro, J.G., Araújo Jr., D.C. & Miranda, E.S.: Luxação acromioclavicular: tratamento cirúrgico com prótese artificial para partes moles. *Rev Bras Ortop* 28: 775-778, 1993.
8. Pinheiro, S.A.: Novo método para tratamento cirúrgico da luxação acromioclavicular. *Rev Bras Ortop* 28: 771-774, 1993.
9. Rockwood, C.A. & Young, D.C.: "Disorders of the acromio-clavicular joint", in Rockwood, C.A. & Matsen, F.: *The shoulder*, New York, 1990. Cap. 12, p. 413-425.
10. Sternick, M.B., Farias Fº, O.C. & Carvalho, M.I.: Luxação acromioclavicular: estudo prospectivo. *Rev Bras Ortop* 26: 308-312, 1991.
11. Teixeira, R.J., Lavecchia, D.S., Fanton, A.L., Musafir, M.E. & Franco, J.S.: Tratamento cirúrgico da luxação acromioclavicular aguda. *Rev Bras Ortop* 22: 121-126, 1987.
12. Vukov, V.: "Clinical experience with a new way of clavicle fixation in acromio-clavicular injuries", in Post, M., Morrey, B. & Hawkins, R.: *Surgery of the shoulder*, St. Louis, Mosby, 1990. Cap. 24, p. 98-100.