

Fratura da diáfise do úmero associada com artroplastia do ombro*

OSVANDRÉ LECH¹, THOMAS HUBER², ANTÔNIO SEVERO³, TATIANA PITÁGORAS⁴

RESUMO

Os autores apresentam dois casos raros de complicação em artroplastia do ombro ainda não descritos na literatura ortopédica nacional: fratura da diáfise do úmero no pós-operatório. Ambos os casos foram tratados de forma similar em diferentes serviços (fixação óssea e enxertia do ilíaco, sem a retirada da prótese). Houve consolidação da fratura, ambas as pacientes retornaram ao mesmo nível de atividade, mas a mobilidade do ombro permaneceu diminuída. A conduta adotada para o tratamento dessas lesões é semelhante ao apresentado na bibliografia internacional.

Unitermos – Artroplastia; ombro; fratura; complicação

SUMMARY

Humeral diaphysis fracture associated to shoulder arthroplasty

The authors present two rare cases of complication in shoulder arthroplasty not yet described in the Brazilian Orthopedic literature: humeral fracture in the post-operative period. Both cases were treated similarly in different services (bone fixation and iliac bone graft, without removal of the prosthesis). There was fracture healing, both patients returned to the same activity level, but the shoulder mobility remained limited. The rationale for the treatment of such lesions is similar to the ones described in the international literature.

Key words – Arthroplasty; shoulder; fracture; complication

INTRODUÇÃO

As fraturas da diáfise do úmero que ocorrem durante ou após artroplastia do ombro são raras e a bibliografia a esse

respeito é igualmente escassa. A maioria dos artigos foi publicada a partir de 1992^(1,2,4,5,7). Não existe nenhuma publicação específica sobre o assunto na literatura nacional. A artroplastia de ombro no Brasil é realizada desde o início da década de 70; foi a partir da metade dos anos 80, no entanto, que o procedimento se tornou melhor conhecido pela comunidade ortopédica. Publicações e conferências costumam mencionar as diferentes técnicas cirúrgicas e os bons resultados obtidos. Os maus resultados são menos freqüentemente discutidos^(3,6).

O objetivo deste artigo é apresentar dois casos de fratura da diáfise do úmero em pacientes submetidos a artroplastia do ombro realizada em dois serviços distintos de residência médica (IOT, Passo Fundo, RS, e IOT, Joinville, SC). Esses dois casos são os únicos ocorridos na experiência cirúrgica de dois cirurgiões (OL e TH) até o momento.

CASUÍSTICA E MÉTODOS

Caso 1 – B.M., 69 anos, feminina, submetida a hemiarthroplastia do ombro por pseudartrose de fratura em três partes. O procedimento cirúrgico ocorreu sem alterações, sendo utilizada uma prótese do tipo Neer. Durante movimento brusco de mudança no leito hospitalar ocorreu fratura do tipo espiralado curto da diáfise do úmero, logo abaixo da ponta da haste da prótese. Como havia significativo deslocamento entre os fragmentos, optou-se pelo tratamento cirúrgico, que foi realizado três semanas depois da artroplastia. A cirurgia consistiu de amarra óssea com *Ethibond*[®] e enxerto córtico-esponjoso em paliçada do ilíaco. A consolidação óssea ocorreu, mas a mobilidade do ombro ficou limitada, em avaliação com um ano de evolução.

Caso 2 – E.S., 65 anos, feminina, professora aposentada, sofreu fratura-luxação em quatro partes durante queda enquanto caminhava no passeio público. Foi inicialmente submetida a procedimento cirúrgico em sua cidade de origem, mas nada foi realizado. Transferida para serviço especializado, foi submetida a hemiarthroplastia do tipo Neer, cimentada. O pós-operatório imediato foi normal. No quarto mês de evolução pós-operatória a paciente já apresentava mobilidade

* Trab. realiz. no Inst. de Ortop. e Traumatol. (IOT) de Passo Fundo, RS.

1. Responsável pela Resid. Méd., IOT, Passo Fundo, RS.
2. Instrutor da Resid. Méd., IOT, Joinville, SC.
3. Instrutor da Resid. Méd., IOT, Passo Fundo, RS.
4. Médica Residente, IOT, Passo Fundo, RS.

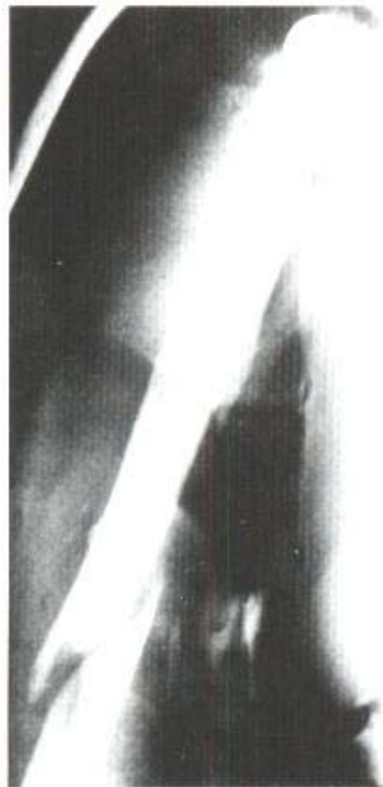

Fig. 1A - Fratura espiralada longa, localizada na extremidade distal da cimentação

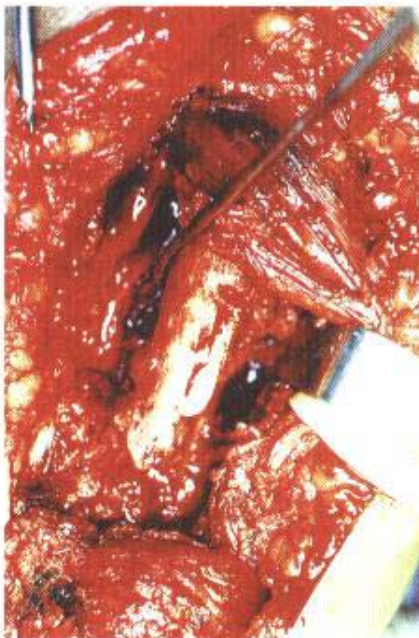

Fig. 1B - Aspecto transoperatório mostrando o cimento ósseo ao nível do foco de fratura

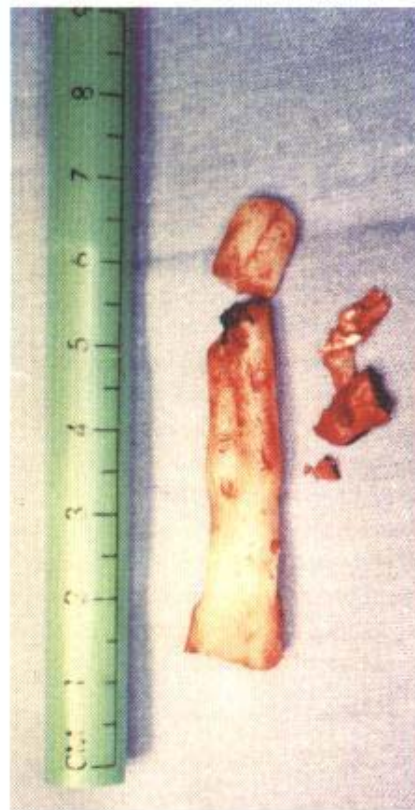

Fig. 1C - Ressecção de parte do cimento ósseo, que facilitará a fixação da fratura

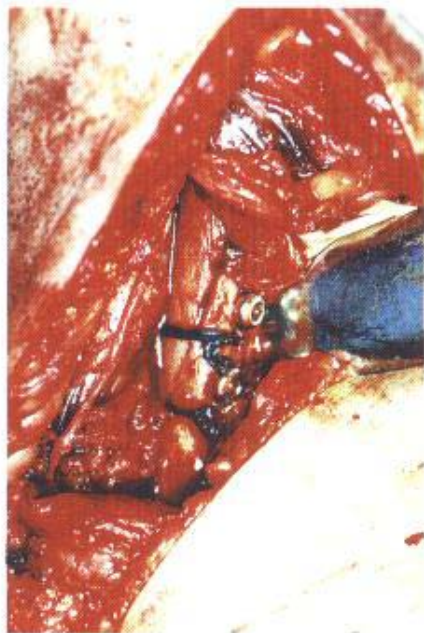

Fig. 1D - Aspecto transoperatório da fixação óssea com parafuso interfragmentar e amarração com Ethibond®

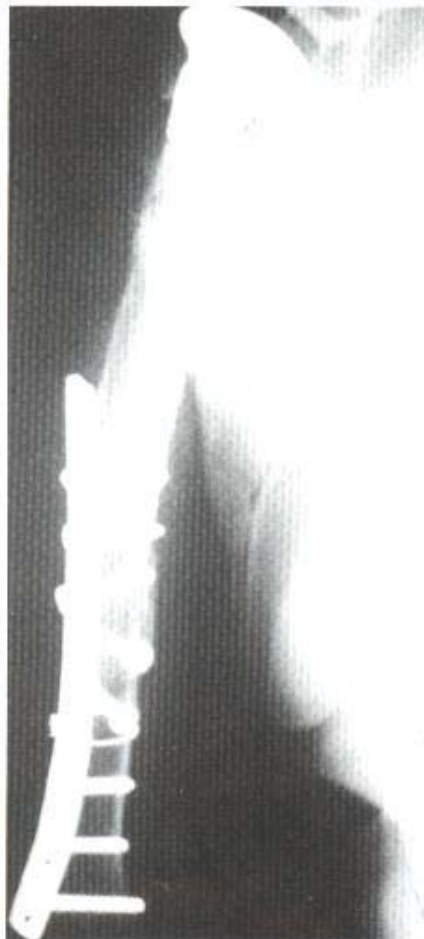


Fig. 1E - RX no 4º mês pós-operatório mostrando completa consolidação óssea

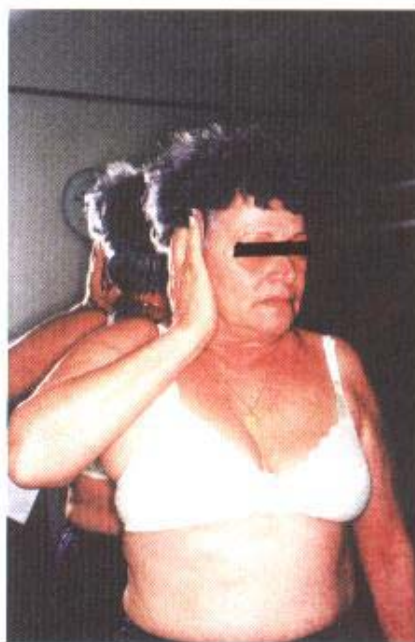

Fig. 1F - Elevação

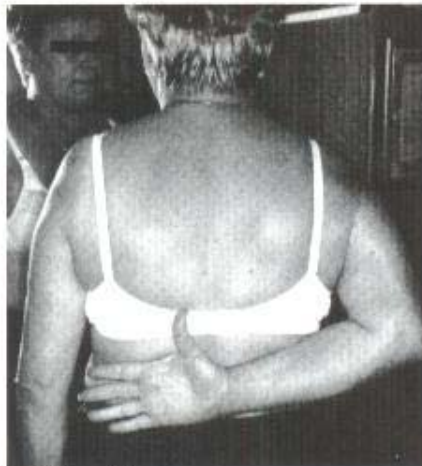

Fig. 1G - Abdução

de articular e força muscular próximas ao normal. Durante caminhada em passeio público sofreu nova queda ao solo, resultando em fratura espiralada longa, ao nível da ponta da cimentação. O deslocamento era mínimo e se optou por tratamento conservador com o uso de pinça de confeitiro inicialmente e órtese fabricada sob medida (*Orthoplast*[®]) posteriormente. Aos três meses, ainda não havia qualquer sinal de consolidação óssea; além disso, o quadro de dor local era mais intenso, bem como a mobilidade no foco de fratura. Optou-se, então, pelo tratamento cirúrgico através de osteossíntese com placa de neutralização da AO, parafusos interfragmentários, cerclagem e enxertia óssea homóloga (do ília-co). A consolidação óssea ocorreu antes do 6^o mês de pós-operatório. Ao completar um ano de evolução, a mobilidade é ainda limitada (70° de elevação, 45° de rotação externa e T₁₀ de rotação interna) (fig. 1).

DISCUSSÃO

A literatura ortopédica tem poucas publicações que tratam especificamente das fraturas de diáfise de úmero que ocorrem no trans ou pós-operatório de artroplastias. Os grandes serviços têm apenas poucos casos dessa rara complicação.

Cofield, da Clínica Mayo, EUA, apresentou interessante revisão durante o Congresso da AAOS em fevereiro de 1997⁽¹⁾. Ele avaliou a frequência de complicações de artroplastias do ombro em 16 publicações entre 1982 e 1991; foram 1.046 casos operados e 126 complicações (total de 12%), divididos em: manguito rotador e problemas com a grande tuberosidade (37), ossificação heterotópica (27), instabilidade (19), afrouxamento da glenóide (17), fraturas (13), lesão nervosa (8), infecção (3), afrouxamento do componente umeral (3).

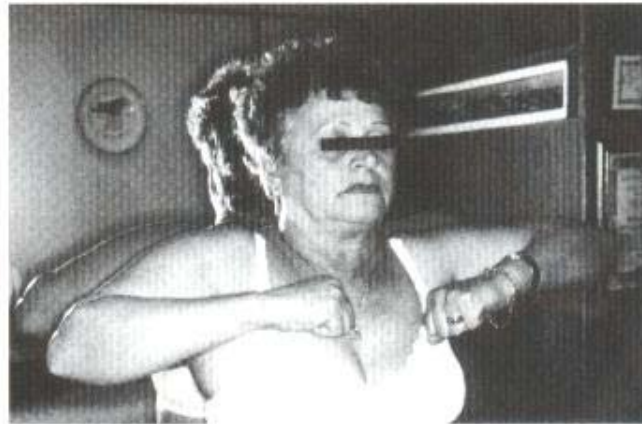

Fig. 1H - Rotação interna

As 13 fraturas correspondem a apenas 1,2% do total de casos operados.

Wright & Co-field⁽¹⁾ publicaram a experiência da Clínica Mayo, onde ocorreram apenas 9 fraturas do úmero em 499 artroplastias, numa média de 1,8%. As fraturas ocorreram em

média 39 meses após a cirurgia, em pacientes com 70 anos de idade, com quadro estabelecido de osteopenia. Em dois pacientes havia também artroplastia de cotovelo. Oito dos nove pacientes foram inicialmente tratados com método conservador; apenas quatro deles consolidaram; os quatro restantes necessitaram cirurgia (dois deles com revisão da artroplastia e uso de hastes mais longas e enxerto ósseo e dois com cerclagem, parafusos e enxerto ósseo). Os resultados funcionais obtidos com os pacientes operados imediatamente após a fratura são melhores do que os em que a cirurgia ocorreu após a tentativa de tratamento conservador; a hipotrofia muscular e o aumento da osteoporose pelo período de imobilização são os fatores de complicação nestes casos. Os autores concluem que as fraturas de diáfise do úmero que ocorrem em presença de artroplastia do ombro não consolidam com a mesma eficácia que as fraturas em úmeros "normais", quando o tratamento é conservador; a presença de patologia prévia, que determinou a indicação da artroplastia, parece ser o fator diferencial. As fraturas costumam ocorrer após traumas leves, sem qualquer cominuição, já que se trata de osso osteoporótico.

Nesse trabalho existe também a primeira classificação sobre os tipos de fratura de diáfise de úmero que ocorrem após artroplastia: tipo A – ocorre na ponta da haste e o traço de fratura é proximal, envolvendo mais que 1/3 do comprimento da haste; tipo B – ocorre na ponta da haste e o traço de fratura é igualmente proximal, envolvendo menos que 1/3 do comprimento da haste; tipo C – ocorre distalmente à ponta da haste e se estende para a metáfise.

A angulação e o deslocamento dos traços de fratura são igualmente classificados em: a) nenhum; b) leve (0-15 graus de angulação e deslocamento de menos que 1/3 do diâmetro da diáfise); c) moderado (16-30 graus de angulação e deslo-

camento entre 1/3 e 2/3 do diâmetro da diáfise); d) grave (mais de 30 graus de angulação e deslocamento de mais de 2/3 do diâmetro da diáfise).

Boyd *et al.*, da Universidade de Harvard, EUA, publicaram sua experiência com 436 artroplastias realizadas em 410 pacientes entre 1974 e 1988⁽²⁾; destas, apenas sete casos sofreram fratura da diáfise. Todos os casos foram inicialmente tratados conservadoramente, mas apenas um consolidou; cinco casos restantes necessitaram de cirurgia e um caso negou-se a novo procedimento. Isso prova que a simples imobilização não é método de tratamento adequado para esse tipo de fratura. A maioria dos casos nunca recuperou os mesmos níveis de mobilidade articular que tinham antes da fratura. Os autores identificam os elementos que constituem a história natural dessa fratura: a) presença de prótese; b) idade avançada; c) osteoporose, artrite reumatóide, ou ambos; d) deficiência de tecidos moles.

Mast *et al.*⁽⁶⁾ mostraram que a articulação glenomerom humeral (sem implante) apresenta liberdade e amplitude de movimento; este fato determina força torcional mínima ao longo da diáfise do úmero. Por outro lado, uma articulação glenomerom humeral com prótese não tem o mesmo grau de amplitude de movimento, aumentando a força torcional do úmero, que é mais intenso na ponta da haste. Esse é outro fator que contribui para a fratura da diáfise do úmero em pacientes submetidos a artroplastia.

Bonutti & Hawkins⁽¹⁾ descrevem um caso, num total de quatro, e concluem: 1) as fraturas da diáfise que ocorrem intra-operatoriamente se devem a intensa fresagem, impacção e manipulação cirúrgica; 2) forma de tratamento mais agressivo (cirúrgico) deve ser a primeira opção em caso dessa fratura.

A presente casuística constitui-se de apenas dois casos, mas exemplifica uma complicação que o ortopedista deve conhecer, caso opte por realizar artroplastia de ombro. Ambas as fraturas tiveram traços semelhantes e foram tratadas cirurgicamente com fixação e enxertia óssea. Ambas permaneceram com mobilidade menor do que tinham antes da fratura. A opção pelo tratamento conservador de um dos casos (ES) se deveu ao fato de que não havia deslocamento no traço de fratura. Não se obteve sucesso.

Os principais objetivos a serem alcançados com o tratamento dessa complicação são: 1) consolidação da fratura; 2) manutenção da mobilidade articular; 3) restauração da função.

Por outro lado, sabe-se que os pacientes que necessitam de artroplastia do ombro já têm grau variado de lesão articu-

lar e perda funcional do ombro; qualquer lesão adicional à extremidade apenas aumentará a dificuldade de manter a função e a mobilidade.

CONCLUSÕES

1) As fraturas da diáfise do úmero após artroplastia do ombro são raras e perfazem apenas cerca de 1-2% do total de complicações;

2) O mecanismo da lesão é por traumatismo de baixa energia, já que o úmero está osteoporótico;

3) Existe uma classificação especificamente para essa lesão, baseada na direção do traço de fratura;

4) Os tratamentos conservadores, embora indicados inicialmente, geralmente falham na obtenção de consolidação no período de três meses;

5) O tratamento cirúrgico é preconizado pela maioria dos autores. Dentre as principais condutas, destacam-se: uso de haste umeral mais longa, fixação com parafusos interfragmentários, placa e parafusos, cerclagem e enxertia homóloga do ilíaco;

6) O paciente deve estar avisado sobre a possível redução da mobilidade e funcionalidade da articulação;

7) O ortopedista que se dispõe a realizar artroplastia do ombro deve conhecer essa complicação e saber tratá-la adequadamente.

AGRADECIMENTOS

Os autores agradecem ao colega Renato Brito (Porto Alegre, RS) pela cooperação na realização deste trabalho.

REFERÊNCIAS

1. Bonutti, P.M. & Hawkins, R.J.: Fracture of the humeral shaft associated with total replacement arthroplasty of the shoulder. *J Bone Joint Surg [Am]* 74: 617-618, 1992.
2. Boyd, A.D., Thornhill, T.S. & Barnes, C.L.: Fractures adjacent to humeral prostheses. *J Bone Joint Surg [Am]* 74: 1498-1504, 1992.
3. Checchia, S. & Santos, P.: Prótese do ombro: análise das complicações imediatas ocorridas após 95 cirurgias. *Rev Bras Ortop* 27: 665, 1992.
4. Cofield, R.H.: *Complications following total shoulder replacement*, Instructional Course Lecture, AAOS, 1997.
5. Lech, O.: *Complicações em artroplastia do ombro*, Conferência na Scot, 1992.
6. Mast, J.W., Spiegel, P.G., Harvey Jr., J.P. et al: Fractures of the humeral shaft. A retrospective study of 240 adult fractures. *Clin Orthop* 112: 254-262, 1975.
7. Wright, T.W. & Cofield, R.H.: Humeral fractures after shoulder arthroplasty. *J Bone Joint Surg [Am]* 77: 1340-1346, 1995.