Acromioplastia anterior pela técnica da miniincisão

OSVANDRÉ LECH[1], ROBERTO HITA[2], JOÃO MANOEL SPERRY[2], ANDRÉ KUHN[2], CLÓVIS DUARTE[2], JAISON BOCHERNITSAN[3]

RESUMO

Os autores descrevem a miniincisão para a acromioplastia anterior do ombro. Nove pacientes foram avaliados com relação ao período de hospitalização (24h), retorno ao trabalho (20 dias), dor e satisfação. A proteção ao nervo axilar e à origem do deltóide é discutida. Esta via de abordagem é simples, reproduzível, permitindo segura descompressão na síndrome do impacto.

SUMMARY

Anterior acromioplasty using the mini-incision technique

The authors describe the mini-incision for anterior acromioplasty of the shoulder. Nine patients were evaluated with respect to: hospital stay (24 hs), return to work (20 days), pain, and overall satisfaction. Protection to the axillary nerve and to the deltoid origin are also discussed. This surgical approach is simple, reproductible, and allows for a safe surgical decompression in the impingement syndrome.

INTRODUÇÃO

As patologias do ombro doloroso devido à compressão receberam especial atenção a partir do início deste século. Aparentemente, a primeira cirurgia para a reparação do manguito rotador foi realizada em 1909, por Codman; ele não levou em consideração o provável fator causal da ruptura, já que não realizou nenhum procedimento que modificasse o ângulo de inclinação do acrômio[8-10]. O fenômeno de compressão da cabeça do úmero contra o acrômio passou então a ser reconhecido como o fator causal mais importante da dor crônica do ombro. Para tal, foram propostas as acromionectomias: *completa*, descrita por Watson-Jones em 1939[9]; *radical*, defendida por Smith-Petersen em 1943[9]; e *lateral*, introduzida por McLaughlin em 1944[9]. Todos esses procedimentos, no entanto, tinham uma complicação pós-operatória em comum: a perda funcional do deltóide, através da diminuição da força de abdução e elevação do MS, já que grande extensão do seu local de origem havia sido removida. O deltóide é considerado pelos cirurgiões de ombro como o músculo mais importante do MS[7,12].

Foi somente em 1972 que Charles Neer descreveu os conceitos clássicos da síndrome do impacto *(impingement syndrome)*: o manguito rotador, a cabeça longa do bíceps e a bursa subacromial (arco "mole") são continuamente comprimidos pela porção anterior e inferior (terço anterior) do acrômio, pelo ligamento córaco-acromial e, às vezes, pela articulação acrômio-clavicular (arco "duro") (fig. 1). A técnica cirúrgica proposta por Neer e defendida por muitos autores[2,7,9] consta de acromioplastia (osteotomia da porção anterior e inferior do acrômio), ressecção do ligamento córaco-acromial e bursectomia, através de ampla abordagem látero-anterior do ombro, o que permite igualmente acesso à reparação das rupturas do manguito rotador, quando presentes.

Os autores apresentam uma modificação da incisão cirúrgica para a acromioplastia anterior, desde que não haja ruptura do manguito rotador associada. É um procedimento simplificado, que objetiva a menor lesão possível da origem do deltóide, permitindo internação hospitalar ambulatorial na maioria dos casos.

TÉCNICA CIRÚRGICA

O paciente é submetido a bloqueio anestésico ao nível do plexo braquial e/ou anestesia geral. A posição do paciente é semi-sentada (Fowler), com a cabeceira elevada em torno de 40°. A colocação dos campos cirúrgi-

1. Chefe do Serv. de Resid. Méd. do Inst. de Ortop. e Traumatol. de Passo Fundo, RS; Cirurg. do membro superior, Urgetrauma, Porto Alegre, RS.

2. Méd. Resid. do IOT — Passo Fundo, RS.

3. Méd. Assist., Hosp. Independência, Porto Alegre, RS.

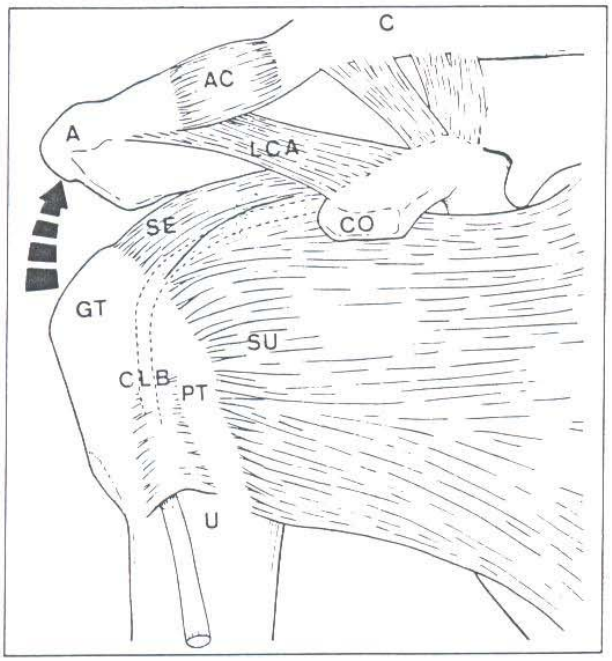

Fig. 1 — Anatomia pertinente à síndrome do impacto. A) acrômio; C) clavícula; AC) articul. acrômio-clavicular; CO) processo coracóide; LCA) ligamento córaco-acromial; U) úmero; PT) pequena tuberosidade; GT) grande tuberosidade; SU) músculo subescapular; SE) músculo supra-espinhoso; CLB) cabeça longa do bíceps. (Não estão representados os músculos infra-espinhoso e redondo menor, que se inserem na porção posterior da GT, e a bursa subacromial). Durante a elevação do MS, o arco "duro" (A, LCA e AC) determina uma compressão sobre o arco "mole" (aqui representado por SU, SE, CLB). O espaço entre A e GT é virtual.

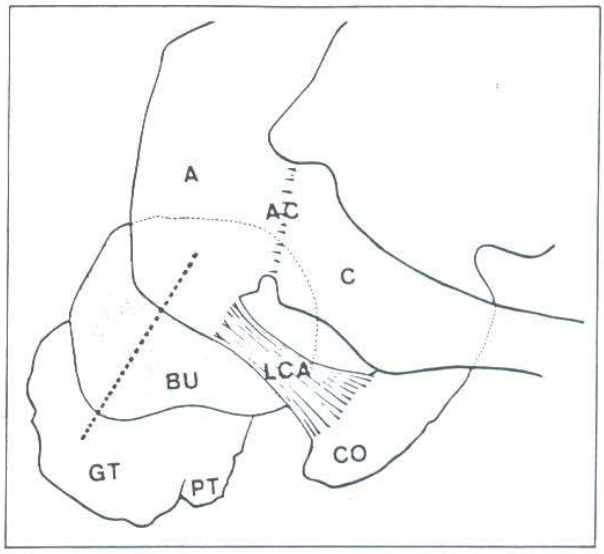

Fig. 2 — Diagrama de miniincisão para a acromioplastia anterior. A) acrômio; C) clavícula; AC) articul. acrômio-clavicular; CO) processo coracóide; LCA) ligamento córaco-acromial; BU) bursa subacromial; GT) grande tuberosidade; PT) pequena tuberosidade. A miniincisão (em linha reta ponteada) permite fácil acesso às estruturas: A, LCA e BU.

cos deve permitir total mobilidade do MS. A incisão cirúrgica possui entre 4 e 6cm de comprimento e acompanha as linhas de força cutânea de Langer, que conferem uma cicatriz mais estética[12] (fig. 2). Ela se inicia 1,0cm acima da extremidade anterior do acrômio e desce paralelamente às fibras do deltóide, num ponto denominado "rafe", que é a transição entre o deltóide anterior e médio, localizado no canto ântero-lateral do acrômio. Essa "rafe" é constituída de tecido conjuntivo e não muscular, que confere menor sangramento durante a dissecção romba (sem o emprego de tesoura ou bisturi) do deltóide.

Quando necessário, o deltóide poderá também ser aberto na sua porção anterior, junto à massa muscular. A abertura do deltóide não será maior do que 3-4cm, devido à proximidade do nervo axilar. Com o auxílio do eletrocautério, pequena porção do deltóide é desinserida do acrômio anterior, exatamente na região em que será osteotomizado. As origens do deltóide junto à articulação acrômio-clavicular e ao acrômio lateral são mantidas intactas. Nesta dissecção, são criados dois pequenos retalhos na origem do deltóide, que serão suturados e/ou reinseridos ao acrômio ao final do procedimento. Com o uso cuidadoso de afastadores especiais para deltóide, a bursa e o espaço subacromial são identificados. A bursectomia é realizada através da rotação do MS em ambas as direções. A ressecção do ligamento córaco-acromial é realizada através de incisão do próprio ligamento, ou durante a osteotomia do acrômio. Sangramento inesperado pode ocorrer neste procedimento, já que o ramo acromial da artéria tóraco-acromial passa sobre o ligamento córaco-acromial, em direção ao acrômio.

A osteotomia do acrômio é realizada com o auxílio de osteótomo curvo, o que reduz a chance de realizar iatrogenia (fratura do acrômio). Objetiva-se ressecar apenas a porção anterior e inferior (terço anterior), transformando um acrômio curvo ou ganchoso num reto[5,8,10,14]. O acrômio lateral é mantido intacto, conforme os conceitos já estabelecidos[9]. Neste momento, a articulação acrômio-clavicular é inspecionada por palpação direta; pode-se ressecar os osteófitos da sua face inferior, ou a extremidade distal da clavícula, conforme o estado evolutivo da degeneração articular. A não-observância das al-

terações degenerativas da articulação acrômio-clavicular pode resultar em insucesso do tratamento. Uma fresa delicada é utilizada para obter uma superfície inferior do acrômio e da articulação acrômio-clavicular lisa e plana; nenhuma proeminência ou irregularidade da superfície óssea deve permanecer após esse procedimento. O espaço subacromial é então irrigado, para retirada de pequenos fragmentos ósseos e de outros tecidos. Efetua-se a inspeção do manguito rotador e da goteira bicipital. Pequenos procedimentos adicionais podem ser realizados, tais como: ressecção do ligamento córaco-umeral (nas limitações de rotação externa), ressecção de depósito de cálcio intramuscular (peritendinite calcárea), tenodese da cabeça longa do bíceps e mesmo reparação de pequenas rupturas da inserção do supra-espinhoso. Os dois retalhos do deltóide são então suturados um ao outro com fio inabsorvível, tendo-se o cuidado de elevar o MS para permitir uma sutura sem tensão. O MS é imobilizado com tipóia, que é retirada nos primeiros dias de pós-operatório.

INDICAÇÕES DA TÉCNICA

1) Diagnóstico clínico de síndrome do impacto: dor à noite, dor aos esforços com o MS, crepitação, arco doloroso +, teste de Neer +, teste de Jobe +, teste de Patte +, teste da lidocaína +, etc.[4,5,7].

2) Diagnóstico radiológico de síndrome do impacto: RX simples do ombro em AP, com rotações interna e externa, RX lateral do acrômio *(supraspinatus outlet view)*, descrito por Neer & Poppen[9] e popularizado no nosso meio por Nicolleti & col.[11], demonstrando um acrômio curvo[8]. Ultra-sonografia, artrografia e ressonância magnética devem excluir as rupturas do manguito rotador, já que elas podem produzir sinais e sintomas semelhantes à síndrome do impacto.

3) Após falha do tratamento conservador adequado: combate à dor, inflamação e retração capsular, ligamentar e muscular; reforço muscular do manguito rotador e dos flexores e extensores do ombro, segundo Arnaldo Ferreira & col.[4], por período superior a 6-8 meses.

4) Paciente com boa expectativa média de vida, consciente da colaboração que deverá prestar no período de reabilitação.

5) Ausência de patologias associadas do ombro que venham a necessitar de abordagem cirúrgica mais ampla.

MATERIAL E MÉTODOS

A técnica da acromioplastia anterior pela miniincisão foi utilizada consecutivamente em nove pacientes. Os pacientes foram operados em Passo Fundo e Porto Alegre, RS, pelo mesmo cirurgião (O.L.). O protocolo de investigação clínica e radiológica, a técnica cirúrgica e a reabilitação pós-operatória foram os mesmos para todos os pacientes, exceto para a paciente J.P. (caso 5), em que não houve estudo artrográfico, o que permitiu que uma ruptura completa do manguito rotador (supraespinhoso apenas) fosse operada por miniincisão. O acompanhamento pós-operatório mínimo foi de seis meses e o máximo de 13 meses (média de nove meses).

A amostra consta de cinco pacientes do sexo masculino e quatro do feminino, com idades variando entre

QUADRO

Caso	Paciente	Idade	Sexo	Profis.	Lado	Tempo de evolução	Período de hospitaliz. pós-operat.	Retorno ao trabalho	Observações
1	SK	38	M	Engenh.	D	18m	1 dia	8 dias	—
2	GW	47	F	Fitotec.	E	15m	2 dias	34 dias	Capsulite adesiva leve
3	RTS	39	M	Bancário	E	60m	12h	25 dias	Quadro bilateral
4	MH	38	F	Domést.	E	9m	12h	15 dias	Peritendinite calcárea
5	OPT	57	F	Domést.	D	10m	2 dias	20 dias	Quadro bilateral Ruptura do supra-espinhoso
6	CM	52	F	Decorad.	E	6m	1 dia	12 dias	Fratura-arrancamento mínimo da grande tuberosidade
7	PL	34	M	Dentista	D	13m	12h	23 dias	—
8	OM	43	M	Motorista	D	26m	1 dia	17 dias	Peritendinite calcárea
9	APL	45	M	Profes.	D	17m	12h	28 dias	—

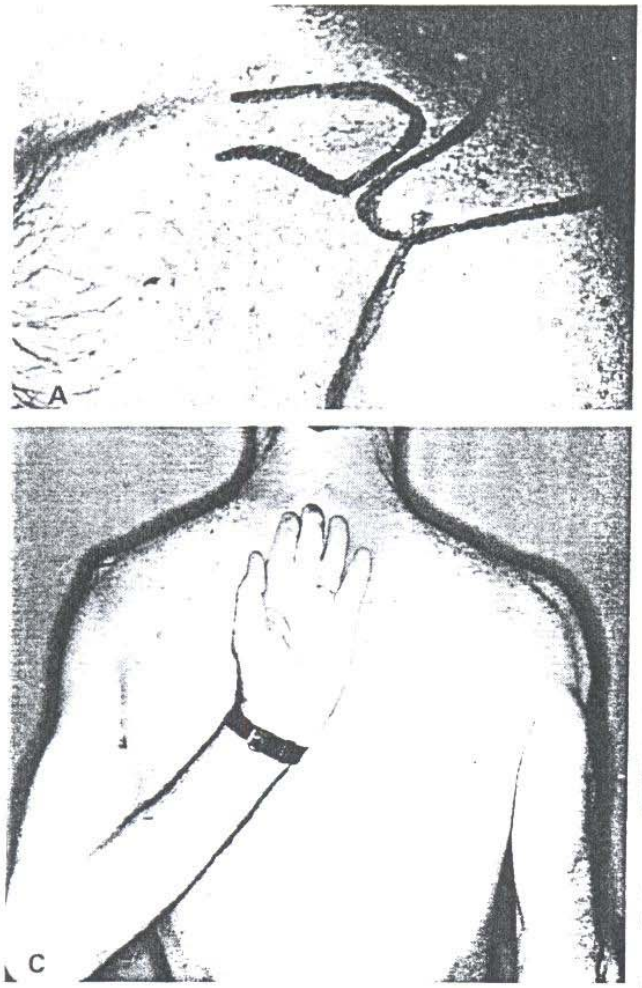

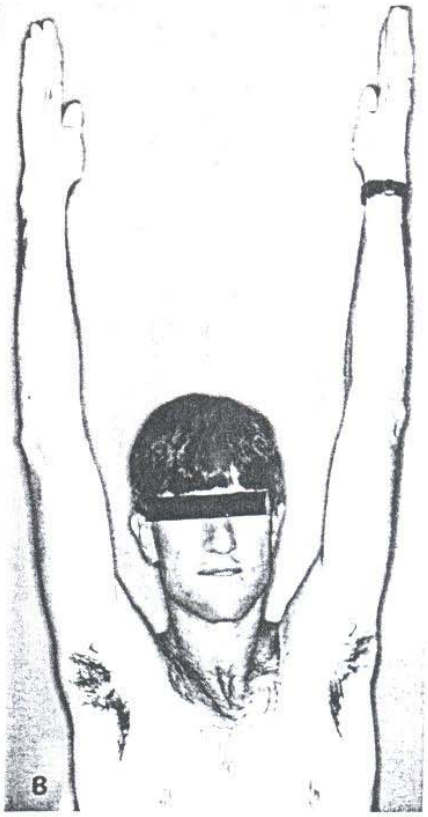

Fig. 3 — Exemplo clínico da técnica da miniincisão (caso 3); A) incisão cutânea; B) elevação ativa de 180° no 30.º DPO; C) rotação interna em T4 no 30.º DPO.

34 e 57 anos (idade média de 43,6 anos). O tempo de evolução da doença é o período entre o início dos sintomas, quando o paciente iniciou o tratamento conservador, até o procedimento cirúrgico, tendo variado entre seis e 60 meses (tempo médio de 9,3 meses). O período de hospitalização pós-operatória variou entre 12 e 48 horas, com tempo médio de 24h. O retorno ao trabalho ocorreu ainda durante o período de reabilitação funcional e variou entre oito e 34 dias (tempo médio de 20 dias). Cinco pacientes (casos 2, 4, 5, 6, 8) tiveram patologias associadas do ombro: capsulite adesiva, peritendinite calcárea (dois casos), ruptura do supra-espinhoso, fratura-arrancamento da grande tuberosidade. Dois pacientes (casos 3 e 5) apresentaram quadro clínico bilateral da síndrome de impacto, mas o procedimento cirúrgico foi realizado somente em um dos lados, até o momento (quadro).

DISCUSSÃO

A acromioplastia por pequenas incisões não é um procedimento novo. Rockwood discute-a em detalhes, com modificações, em seu livro-texto[7]; em recente publicação[12], ele propõe uma ressecção de 3-4mm da porção anterior de todo o acrômio (e não apenas da porção ântero-inferior, defendida por Neer), alinhando-o à articulação acrômio-clavicular. Na prática, essas duas osteotomias são idênticas. O objetivo de qualquer uma delas é transformar um acrômio curvo ou ganchoso num reto, aumentando a área do arco córaco-acromial ("duro"), como foi recentemente demonstrado por Zuckerman & col.[14]. Neste trabalho, ele quantifica que os ombros que apresentavam ruptura do manguito rotador eram aqueles em que a área do arco córaco-acromial era 22,5% menor que os ombros com manguito intacto. Esse dado anatômico confirma a hipótese clínica de Neer, que afir-

mou há 20 anos que 95% das rupturas do manguito rotador iniciavam-se na inserção do supra-espinhoso, devido à direta e contínua compressão do acrômio curvo. Isso é confirmado pelas médias de idade entre o procedimento para a acromioplastia, que é de 43,6 anos neste trabalho, e o de reparação do manguito rotador, que é em torno de 58 anos[10].

O uso da miniincisão visa proteger o deltóide, considerado o músculo mais importante do MS; as grandes abordagens cirúrgicas exigem desinserção ampla da origem do deltóide, o que exigirá um período de reabilitação maior e um déficit permanente da força. Com esta técnica, a única porção do deltóide a ser desinserida é aquela onde a osteotomia será realizada. Existe a contraindicação formal de reparação de lesões médias ou grandes do manguito rotador por esta via de abordagem, já que ela não permite exposição adequada ao procedimento.

O nervo axilar é igualmente protegido com a miniincisão. Em estudos anatômicos independentes, Ferreira & col.[3] e Burkhead & col.[1] mediram a distância média entre o acrômio e o nervo axilar; o primeiro afirma que o nervo pode se encontrar em torno de 7,1cm (entre 6,7 e 7,7cm) e o segundo, de 5,7cm (entre 4,1 e 7,8cm, considerando variáveis como sexo, posição do ombro e tipo de conservação do cadáver). Em outras palavras, *qualquer incisão do deltóide na porção ântero-lateral do acrômio maior que 4,0cm coloca o nervo axilar em risco.*

Embora o acompanhamento pós-operatório seja curto e o número de pacientes avaliados seja reduzido, observamos grandes facilidades para o paciente, tais como: curto período de hospitalização, dor de menor intensidade, reabilitação motora passiva e ativa ainda mais precoce[6], retorno mais rápido ao trabalho e excelente índice de satisfação (fig. 3).

REFERÊNCIAS

1. Burkhead, W.Z., Scheinberg, R.R. & Box, G.: Surgical anatomy of the axillary nerve. *J Shoulder Elbow Surg* 1: 31-36, 1992.
2. Checchia, S.L. & Santos, P.D.: Síndrome do impacto: tratamento cirúrgico. *Rev Bras Ortop* 27: 65-70, 1992.
3. Ferreira Fº, A.A., Suzuki, J.M. & Ferreira, M.: O nervo axilar na abordagem cirúrgica do ombro. *Rev Bras Ortop* 24: 176-178, 1989.
4. Ferreira Fº, A.A., Greve, J.M., Zoppi Fº, A., Bolliger Nº, R., Costa, R.C. & Ferreira Nº, A.A.: Tratamento conservador da síndrome do impacto no ombro. *Rev Bras Ortop* 23: 167-169, 1988.
5. Lech, O.: *Síndrome do impacto* (conferência). VIII Jorn. de Ortop. do Centro-Oeste, 1º Congr. Goiano de Ortop., Goiânia, 1991.
6. Lech, O.: *Mobilidade passiva em cirurgia do ombro* (conferência). 1º Congr. Ítalo-Bras. de Ortop. e Traumatol., São Paulo, 1992.
7. Matsen, F. & Arntz, C.T.: Subacromial impingement, in Rockwood & Matsen: *The shoulder*, Philadelphia, Saunders, 1990. Vol. 2, Cap. 15, p. 633.
8. Morrison, D.S. & Bigliani, L.U.: The clinical significance of variations in acromial morphology. *Orthop Trans* 11: 234, 1987.
9. Neer, C.S.: Cuff tears, biceps lesions and impingement, in Neer, C.: *Shoulder reconstruction*, Philadelphia, Saunders, 1990. Cap. 2.
10. Neer, C.S., Flatow, E. & Lech, O.: Tears of the rotator cuff: long-term results of anterior acromioplasty and repair. *Orthop Trans* 12: 735, 1988.
11. Nicoletti, S.J., Laredo, J. & Faloppa, F.: Avaliação radiológica do ângulo de inclinação do acrômio em indivíduos normais. *Rev Bras Ortop* 25: 161-164, 1990.
12. Rockwood, C. & Lyons, F.R.: Surgical treatment of the shoulder impingement syndrome: a modification of the Neer acromioplasty. *Orthop Trans* 14: 251, 1990.
13. Seitz, W.H., Froimson, A.I. & Shapiro, J.D.: The role of ultrasonography chronic impingement syndrome. The role of ultrasonography and arthroscopic anterior acromioplasty. *Orthop Rev* 18: 364, 1989.
14. Zuckerman, J.D., Kummer, F.J., Cuomo, F., Simon, J., Rosemblum, S. & Katz, N.: The influence of coraco-acromial arch anatomy on rotator cuff tears. *J Shoulder Elbow Surg* 1: 4-14, 1992.