Ruptura fechada das polias digitais: seu diagnóstico clínico e reconstrução pela técnica de Kleinert-Bennett

OSVANDRÉ LECH[1], MARCOS DE PAULA[2], GIANA MONTEGGIA[2], EWERTON DE CAMPOS[2], JORGE BORGES[2]

RESUMO

A ruptura fechada das polias digitais, sem lesão dos tendões flexores associada, constitui-se em quadro de difícil diagnóstico clínico. Na revisão bibliográfica efetuada, não encontramos descrição de patologia idêntica. O mecanismo envolvido nos dois casos descritos é o de força intensa de flexão do dedo que encontra um obstáculo (força de extensão) em sentido contrário. O quadro clínico constitui-se de edema, dor, hiperplasia e aumento do diâmetro ântero-posterior (fenômeno de arco-de-corda) na fase aguda e limite de flexoextensão e rigidez articular na fase crônica. A técnica de Kleinert-Bennett (emprego do tendão do palmar longo, em disposição ziguezague) foi utilizada para a reconstrução do sistema de polias. O *follow-up* de seis anos mostrou função normal dos dedos envolvidos.

SUMMARY

Closed rupture of digital pulleys: their clinical diagnosis and reconstruction using Kleinert-Bennet's technique

The closed rupture of digital pulleys without and associated flexor tendon lesion is described. In a recent literature review, the authors did not find such entity. The mechanism of the lesion is due to a strong flexion force of the finger which is opposed by an obstacle (extension force) moving in the opposite direction. The classic signs and symptoms are oedema, pain, hyperestesia, and bowstringing in the acute phase. Loss of joint range of motion may be seen in chronic phases. The Kleinert-Bennett technique (free palmaris longus tendon graft woven into the scarred fibrous rim of the remaining flexor tendon sheat) was used for the pulley system reconstruction. After 6 years of follow-up, the finger has shown normal function.

A importância das polias digitais para a obtenção da flexão completa e eficiente dos dedos foi inicialmente reconhecida e descrita por Bunnell[5], em 1918. Grande importância tem sido dispensada ao assunto desde então[7-9,11,13-15]. As polias garantem o braço de alavanca apropriado entre o tendão e o eixo da articulação metacarpofalangiana, interfalangiana proximal e interfalangiana distal, resultando numa flexão articular ótima, com economia da excursão tendínea.

Segundo Sobania[12], "o tendão é um componente intermediário entre o músculo e o osso. É o tirante responsável pela excursão do trabalho, tendo por finalidade propiciar a tração do esqueleto e provocar, com isso, o momento articular. Funciona como um pistão para o qual o importante é deslizar com um mínimo de atrito possível. Na verdade, o tendão desliza de zero milímetro, ao nível da inserção muscular no osso, até uma distância que pode chegar a vários centímetros, ao nível da palma".

A anatomia do sistema de polias dos tendões flexores foi demonstrada num estudo que consistiu na dissecção cirúrgica das polias, cujas superfícies foram impregnadas com tinta de cor de chumbo, de acordo com a técnica descrita por Snow[11]. As peças foram a seguir radiografadas, como mostram as figuras 1A, 1B e 2. O estudo ilustra a localização dos ligamentos anulares e cruzados das polias, demonstrando que os anulares são fixos junto à estrutura óssea e os cruzados se movem durante a flexoextensão dos dedos, já que se localizam sobre as articulações.

O mecanismo das polias pode ser afetado por diversos fatores, tais como traumatismos diretos, cirurgia ten-

1. Cirurg. do membro superior na Urgetrauma (Porto Alegre) e no Inst. de Ortop. e Traumatol. (Passo Fundo).

2. Méd. Resid. do Inst. de Ortop. e Traumatol. e Hosp.-Escola São Vicente de Paulo (Passo Fundo).



Fig. 1 — Aspecto radiológico do sistema de polias do dedo médio, após coloração pelo método de Snow, em que se observa a localização das polias anulares ao nível das falanges e dos ligamentos cruzados ao nível das articulações. A) Em extensão. B) Em flexão. Observe-se a posição e dimensão sem alterações das polias anulares, em contraste com o aspecto sanfonado dos ligamentos cruzados.

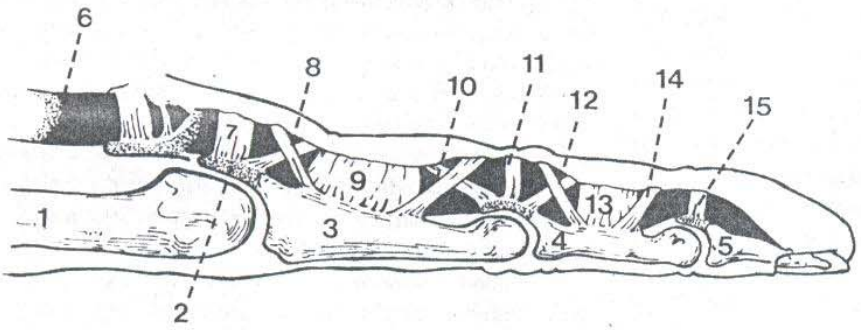

Fig. 2 — Ilustração do sistema de polias (adaptado de Kleinert, H.E. et al: Current state of flexor tendon surgery. Ann Chir Main *3: 7, 1984): 1) metacarpo, 2) placa volar, 3) falange proximal, 4) falange média, 5) falange distal, 6) tendões flexores, 7) ligamento anular A1, 8) ligamento cruzado C1, 9) A2, 10) C2, 11) A3, 12) C3, 13) A4, 14) C4, 15) A5.*

dínea indevidamente planejada, patologias do tecido conjuntivo, etc. A perda de qualquer segmento do sistema de polias resulta em graus variáveis de perda da função, pois ocasiona o fenômeno de arco de corda ou *bowstringing*, que afeta os planos ântero-posterior e lateral de excursão tendínea [3].

A polia mais importante é a A2, já que sua ruptura ou ausência causa a perda de 50% da capacidade de aproximar a polpa digital da palma da mão [7]. Os dois casos descritos a seguir ilustram o quadro de perda funcional causado pela ruptura das polias digitais e a reconstrução cirúrgica utilizando o tendão palmar longo, através da técnica original de Weilby *(weave technique)* [14], popularizada por Kleinert e Bennett [9].

CASO 1

J.R., 50 anos, masculino, médico cirurgião, lesou o quarto dedo da mão direita durante exercícios de judô

QUADRO
Técnicas e materiais usados na reconstrução de polias

Autor	Ano	Técnica/material
Bunnell	1918	Enxerto de tendão ao redor da falange
Weckesser	1966	Enxerto de tendão ao redor dos tendões flexores, através de orifício na falange
Bader	1968	Emprego de silicone
Cleveland	1973	*Fascia lata* suturada ao periósteo e tecido cicatricial
Weeks	1974	Emprego de dacron
Riordan	1975	Enxerto de tendão passando por orifício na falange
Kleinert & Bennett	1978	Método de Weilby: palmar longo suturado múltiplas vezes ao *labrum* residual da polia
Lister	1979	Retináculo dos extensores passado ao redor da falange
Schneider & Hunter	1982	Flexor superficial fixado contralateral no *labrum* residual

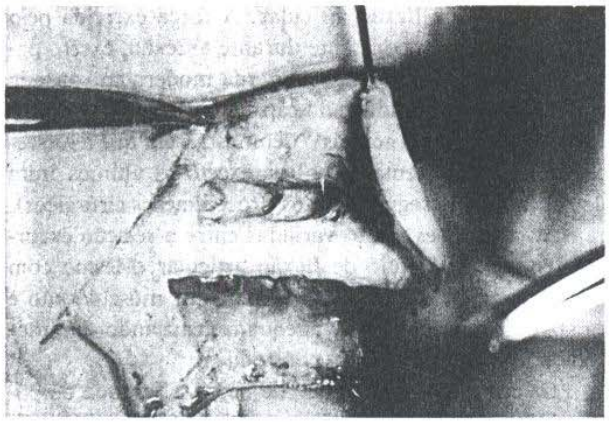

Fig. 3 — Exposição cirúrgica volar do dedo anular, através de incisão de Brunner, ao nível das falanges proximal e média. Observar a ausência de polias e a aderência dos tendões flexores ao tecido subcutâneo.

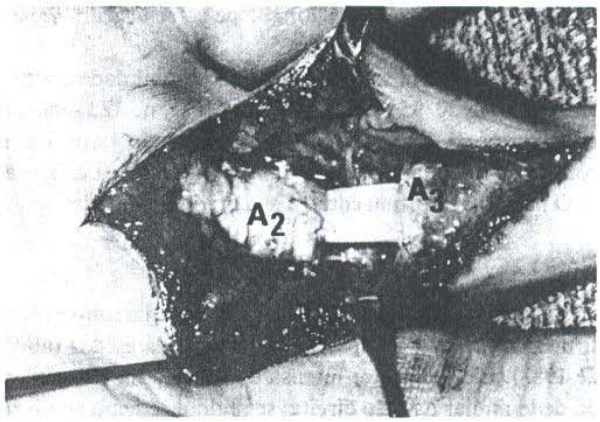

Fig. 5 — Aspecto transoperatório da reconstrução das polias A2 e A3, através do uso do tendão palmar longo em disposição de ziguezague.

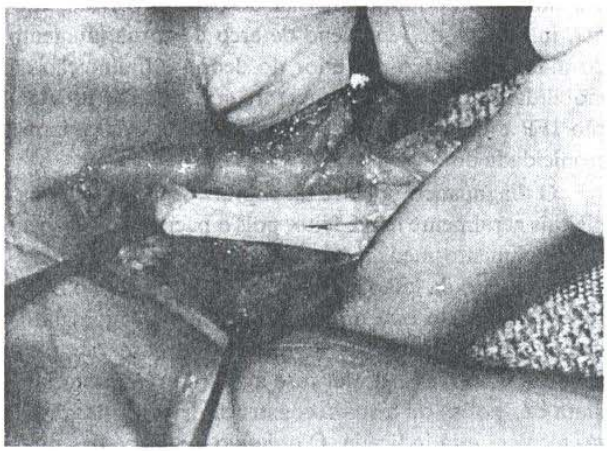

Fig. 4 — Após meticulosa dissecção do tecido fibroso, o fenômeno de arco-de-corda dos tendões flexores superficial e profundo é claramente demonstrado

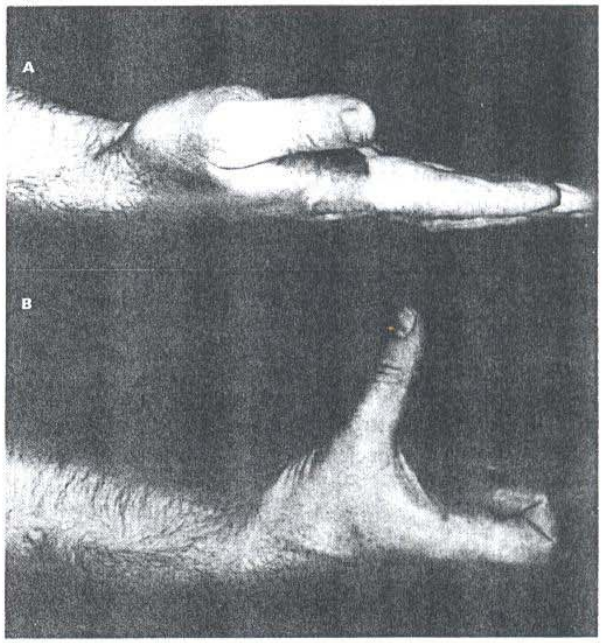

Fig. 6 — Aspecto clínico no 3.º mês pós-operatório, onde se observa: a) extensão, b) flexão.

(março de 1982). A lesão foi fechada e ocorreu quando o paciente agarrou com firmeza o quimono do adversário. O paciente sentiu dor e hiperestesia imediatas no quarto dedo, seguidas de dificuldade de flexoextensão nos últimos graus.

Ele foi inicialmente tratado com tala estática de alumínio e tala dinâmica tipo *capener*. O primeiro exame físico (julho de 1982) revelou que já se havia instalado o fenômeno de arco de corda na falange proximal, que se traduz pelo aumento do diâmetro do dedo e conseqüente limitação articular, com a IFP 45/100 e IFD 0/50. Novo programa de uso de talas funcionais foi iniciado, com o uso de *joint jack*, e *orthoplast*, para corrigir a contratura em flexão da IFP. O resultado estético e funcional desejado não foi obtido.

A exploração cirúrgica (novembro de 1982) revelou lesão completa das polias C1, A2, C2, A3, C3, com aderências na placa volar e ligamento colateral radial, conforme mostram as figuras 3 e 4. A contratura articular foi liberada e as polias A2 e A3 foram reconstruídas através

do uso do tendão palmar longo, pela técnica do ziguezague[9], como ilustra a figura 5.

A evolução foi satisfatória para a mobilidade articular, medindo 20/95 na IFP e 0/72 na IFD, na 12ª semana pós-operatória (fevereiro de 1983), quando o paciente conseguiu o contato polpa-palma, como mostra a figura 6. O paciente retornou então à sua atividade profissional.

CASO 2

G.L.S., 60 anos, médico cirurgião, agarrou-se com firmeza numa cortina, para evitar queda da escada (abril de 1983). Ele sentiu dor intensa e imediata na face volar do dedo anular da mão direita, seguido de edema ao nível da articulação IFP. O exame físico inicial (junho de 1983) revelou: 1) fenômeno de arco de corda ao nível da IFP, causando aumento do diâmetro ântero-posterior do dedo; 2) a distância polpa digital-palma da mão era de 3,0cm ativo e 1,0cm passivo; 3) limitação importante da mobilidade articular (MCF —30/62, IFP 40/90, IFD 0/25).

O tratamento inicial foi conservador, através do uso de talas dinâmicas do tipo *capener* e *joint jack*, mas não obteve igualmente o resultado final desejado.

A indicação cirúrgica baseou-se na limitação de flexão do dedo, dificultando as atividades profissionais. A exploração cirúrgica (agosto de 1983) revelou ruptura parcial de A2, e total de C2, A3 e C3. As polias A2 e A3 foram reconstruídas pela mesma técnica empregada no caso 1[9]. A revisão na 12ª semana de pós-operatório (novembro de 1983) mostrou contato direto da polpa à palma da mão, tendo o paciente retornado às suas atividades profissionais.

DISCUSSÃO

As polias digitais são essenciais para a função normal dos tendões flexores. A força exercida sobre estas polias é considerável. Demonstrou-se que é de 20kg a força de tração desenvolvida pelos tendões flexores numa mão em garra fechada[4]. A lesão das polias digitais resulta no fenômeno de arco de corda, em que o tendão flexor profundo pode deslocar-se até 1,0cm da superfície do sistema de polias, que está em contato com o arcabouço ósseo, causando o aumento do diâmetro ântero-posterior[15].

Os efeitos da ruptura do sistema de polias são múltiplos. O deslizamento tendíneo normal num sistema intacto de polias mostra uma relação linear de excursão tendínea x ângulo de flexão articular. A força exercida pelo tendão se mantém constante durante a flexão, exceto para os graus finais, quando há perda moderada, causada pela pequena elasticidade da cápsula articular[3].

Estudos experimentais[3] demonstraram que a ressecção de todo o sistema de polias, exceto os últimos 5mm de A2 (limite de segurança nos procedimetos cirúrgicos), causam alterações muito variadas entre a relação excursão tendínea x ângulo de flexão articular. Mesmo com maior demanda de excursão tendínea, o músculo não é capaz de manter a tensão adequada, causando diminuição da mobilidade articular dos dedos.

Os casos acima descritos de ruptura fechada de polias digitais mostram semelhanças na história e exame físico. O quadro geralmente se instala a partir de uma força intensa de flexão digital que encontra um obstáculo (força de extensão) em sentido contrário, e se caracteriza por dor súbita no aspecto volar do dedo envolvido, edema, instalação de fenômeno de arco de corda (aumento do diâmetro ântero-posterior do dedo) e diminuição da mobilidade articular. A contratura em flexão da articulação IFP e a força de preensão diminuída evidenciam a cronicidade do quadro.

O diagnóstico precoce da ruptura fechada de polias digitais geralmente não é feito, pois o paciente não procura atendimento médico imediato, limitando-se ao tratamento caseiro da lesão; em outros casos, o próprio médico assistente não está orientado quanto à semiologia da mão e não diagnostica devidamente. Nos casos em que o diagnóstico é realizado na fase aguda, a reparação imediata das polias ou a sua reconstrução através das diversas técnicas está indicada. O objetivo é evitar o desenvolvimento de contraturas em flexão.

Vários métodos para a reconstrução tardia das polias digitais foram desenvolvidos. Dentre os mais empregados, atualmente: Bunnell[5] (enxerto de tendão), Cleveland[6] *(fascia lata)*, Kleinert & Bennett[9] (palmar longo) e Lister[10] (retináculo dos extensores).

O quadro relaciona as técnicas e materiais usados na reconstrução de polias, entre 1918 e 1982.

A técnica do ziguezague *(weave technique)*, utilizada nos dois casos descritos, emprega a porção tendínea do palmar longo dividido em duas partes iguais, o que proporciona comprimento suficiente para a reconstrução de até três polias. A técnica depende da preservação da base do túnel fibroósseo da polia, que está junto à falange. Esta estrutura é identificada e diversas perfurações com bisturi ou pinça hemostática são realizadas próximo ao os-

so, em ambos os lados. O enxerto de tendão é então passado por estas perfurações, dando o efeito de ziguezague. A tensão utilizada deve permitir o livre movimento dos tendões flexores. O enxerto deve ser fixado lateralmente junto às perfurações e entre os seus diversos segmentos, com ponto simples de fio não-absorvível. Se todo o sistema de polias do dedo estiver destruído, pelo menos duas polias devem ser reconstruídas: a primeira na falange proximal (A2), com 1,5cm de comprimento, e a segunda na falange média (A4), com 1,0cm. No polegar está indicada a reconstrução de apenas uma polia na falange proximal.

AGRADECIMENTO

Os autores agradecem ao Dr. Harold Kleinert (Louisville Hand Surgery, Louisville, Kentucky, EUA), pela permissão em utilizar os dois pacientes para a publicação.

REFERÊNCIAS

1. Barton, N.J.: Experimental study of optimal location of flexor tendon pulleys. *Plast Reconstr Surg* 43: 125-129, 1969.
2. Boyes, J.H.: *Bunnell's surgery of the hand.* 5ª edição, Philadelphia, J.B. Lippincott, 1970.
3. Brand, P.W., Cranor, K.C. & Ellis, J.C.: Tendon and pulleys at the metacarpophalangeal joint of a finger. *J Bone Joint Surg [Am]* 57: 779-784, 1975.
4. Bright, D.S. & Urbaniak, J.S.: Direct measurements of flexor tendon tension during active and passive digit motion and its application to flexor tendon surgery. *Transactions of the 22nd Annual Meeting Orthop. Research Society*, p. 240, 1976.
5. Bunnell, S.: Repair of tendons in the fingers and description of two new instruments. *Surg Obstet* 26: 103-110, 1918.
6. Cleveland, M.: Restoration of the digital portion of a flexor tendon and sheath in the hand. *J Bone Joint Surg* 15: 762-765, 1933.
7. Doyle, J.R. & Blythe, W.: The finger flexor tendon sheath and pulleys: anatomy and reconstruction. *Symposium on tendon surgery in the hand, AAOS.* Saint Louis, C.V. Mosby, 1975. p. 81-87.
8. Doyle, J.R. & Blythe, W.: Anatomy of the flexor tendon sheath and pulleys of the thumb. *J Hand Surg* 2: 149-151, 1977.
9. Kleinert, H.E. & Bennett, J.B.: Digital pulley reconstruction employing the always present rim of the previous pulley. *J Hand Surg*
10. Lister, G.D.: Reconstruction of pulleys employing extensor retinaculum. *J Hand Surg* 4: 461-464, 1979.
11. Snow, J.W. & Switzer, H.: Method of studying the relationship between the finger joints and the flexor and extensor mechanisms. *Plast Reconstr Surg* 55: 242-243, 1975.
12. Sobania, L.C.: Lesões dos tendões flexores da mão. Pardini (editor), em *Traumatismos da Mão*, Rio de Janeiro, Medsi, 1985.
13. Weckesser, E.: On technique of tendon repair. Flynn (editor): *Hand Surgery*. Baltimore, Williams & Wilkins, 1966. p. 184-194.
14. Weilby, A.: Personal communication, 1973.
15. Wray, R.C. & Weeks, P.M.: Reconstruction of digital pulleys. *Plast Reconstr Surg* 53: 534-536, 1974.